

RICHTLIJN DIAGNOSTIEK KLEINEVATENVASCULITIS

Utrecht, juli 2010

Deze richtlijn is geïnitieerd door:

- Nederlandse Vereniging voor Dermatologie en Venereologie
- Nederlandse Vereniging voor Reumatologie

Organisatie:

Kwaliteitsinstituut voor de Gezondheidszorg CBO (tot 2007)

Deelnemende verenigingen en instanties:

- Nederlandsche Internisten Vereeniging
- Nederlandse Federatie voor Nefrologie
- Nederlandse Vereniging van Artsen voor Longziekten en Tuberculose
- Nederlandse Vereniging van Maag-Darm-Leverartsen
- Nederlandse Vereniging voor Dermatologie en Venereologie
- Nederlandse Vereniging voor Immunologie
- Nederlandse Vereniging voor Kindergeneeskunde
- Nederlandse Vereniging voor Keel-, Neus- en Oorheeskunde en Heelkunde van het Hoofd-Halsgebied
- Nederlandse Vereniging voor Neurologie
- Nederlandse Vereniging voor Pathologie
- Nederlandse Vereniging voor Radiologie
- Nederlandse Vereniging voor Reumatologie
- Nederlands Oogheekundig Gezelschap

Financiering:

Deze richtlijn is gestart met financiële steun van de Orde van Medisch Specialisten in het kader van het programma 'Evidence-Based Richtlijn Ontwikkeling (EBRO)'. In de laatste fase zijn de werkzaamheden bekostigd door de Nederlandse Vereniging voor Reumatologie en de Nederlandse Vereniging voor Dermatologie en Venereologie. Daarnaast heeft de Friedrich Wegener Stichting een financiële bijdrage geleverd aan de distributie van de richtlijnen in boekvorm en de uitgave van een cd met beeldmateriaal met betrekking tot vasculitis.

INHOUDSOPGAVE

Inhoudsopgave	3
Samenstelling van de werkgroep	4
Inleiding	5
Samenvatting/Diagnostisch stroomdiagram	11
Hoofdstuk 1. Systemische symptomen/ klachten van vasculitis	13
Hoofdstuk 2. Gewrichten en spieren	17
Hoofdstuk 3. Huid	24
Hoofdstuk 4. Nieren	40
Hoofdstuk 5. Keel-neus-oorheelkunde (kno)	57
Hoofdstuk 6. Longen.....	65
Hoofdstuk 7. Maag-darmkanaal	71
Hoofdstuk 8. Oog en orbita	77
Hoofdstuk 9. Centraal en perifeer zenuwstelsel	90
Hoofdstuk 10. Vasculitis van de kleine vaten en polyarteriïtis op de kinderleeftijd	115
Hoofdstuk 11. Histologische diagnostiek.....	124
Hoofdstuk 12. Immunologische diagnostiek bij vasculitis	128
Bijlage 1. Patiëntenversie	139
Bijlage 2. Patiëntenenquête	141
Bijlage 3. Visie patiëntenvereniging op de kwaliteitsaspecten van de diagnostiek bij vasculitis.....	142
Bijlage 4. Verklarende woordenlijst/glossarium	145
Bijlage 5. Beschrijving literatuursearches.....	156
Bijlage 6. Evidence tabellen	161
Bijlage 7. Voorstellen voor wetenschappelijk onderzoek	205

SAMENSTELLING VAN DE WERKGROEP

De werkgroep 'Vasculitis' bestaat uit onderstaande personen, die allen namens hun wetenschappelijke verenigingen zijn afgevaardigd:

- Dr. H.B. Thio, dermatoloog, Erasmus Medisch Centrum, Rotterdam, voorzitter
- Dr. A.E. Voskuyl, reumatoloog, Vrije Universiteit Medisch Centrum, Amsterdam, voorzitter
- Dr. J.J.E. van Everdingen, directeur Nederlandse Vereniging voor Dermatologie en Venereologie, Utrecht en, algemeen secretaris Regieraad kwaliteit van zorg, secretaris vanaf september 2006
- Mw. M.K. Tuut, epidemioloog, Kwaliteitsinstituut voor de Gezondheidszorg CBO, Utrecht, secretaris tot september 2006
- J.G. Bollemeijer, oogarts, Leids Universitair Medisch Centrum, Leiden
- Dr. C.T. Bouter, kno-arts, Haren (Gn)
- Prof. dr. J.W. Cohen Tervaert, internist-klinisch immunoloog, Maastricht Universitair Medisch Centrum, Maastricht
- Dr. J.G.M.C. Damoiseaux, medisch immunoloog, Maastricht Universitair Medisch Centrum, Maastricht
- Dr. R. Goldschmeding, patholoog, Universitair Medisch Centrum Utrecht, Utrecht
- Dr. J.C. Grutters, longarts, St. Antonius Ziekenhuis, Nieuwegein
- Dr. A.H.M. Heurkens, reumatoloog, Meander Medisch Centrum, Amersfoort
- Mw. dr. E.M.G.J. de Jong, dermatoloog, Universitair Medisch Centrum St Radboud, Nijmegen
- Dr. J.J. Kolkman, mdl-arts, Medisch Spectrum Twente, Enschede
- Dr. J.F. Meilof, neuroloog, Martini Ziekenhuis, Groningen
- Prof. dr. P.M.T. Pattynama, radioloog, Erasmus Medisch Centrum, Rotterdam
- Mw. dr. A. van Royen-Kerkhof, kinderarts-immunoloog, Wilhelmina Kinderziekenhuis, Universitair Medisch Centrum Utrecht, Utrecht
- Dr. C.A. Stegeman, internist-nefroloog, Universitair Medisch Centrum Groningen, Groningen

De heer P. Verhoeven is door de Friedrich Wegener Stichting afgevaardigd als vertegenwoordiger van de vasculitispatiëntenvereniging.

Met dank aan:

Mw. I. Coumou die de werkgroep tot 2008 ondersteunde en dhr. R.J. Borgonjen die haar taak heeft overgenomen.

INLEIDING

Onderwerp

Deze richtlijn bestaat uit aanbevelingen voor de diagnostiek van vasculitis en de onderliggende argumenten voor deze aanbevelingen. Deze zijn tot stand gekomen door zorgvuldig literatuuronderzoek en aansluitende meningsvorming binnen een multidisciplinaire werkgroep met gemandateerde vertegenwoordigers van de diverse beroepsverenigingen die met de diagnostiek van vasculitis te maken hebben.

Het gaat hier om die vormen van vasculitis bij volwassenen, waar de kleine vaten (volgens de Chapel-Hill-consensus) primair bij betrokken zijn, vaak met huidmanifestaties.

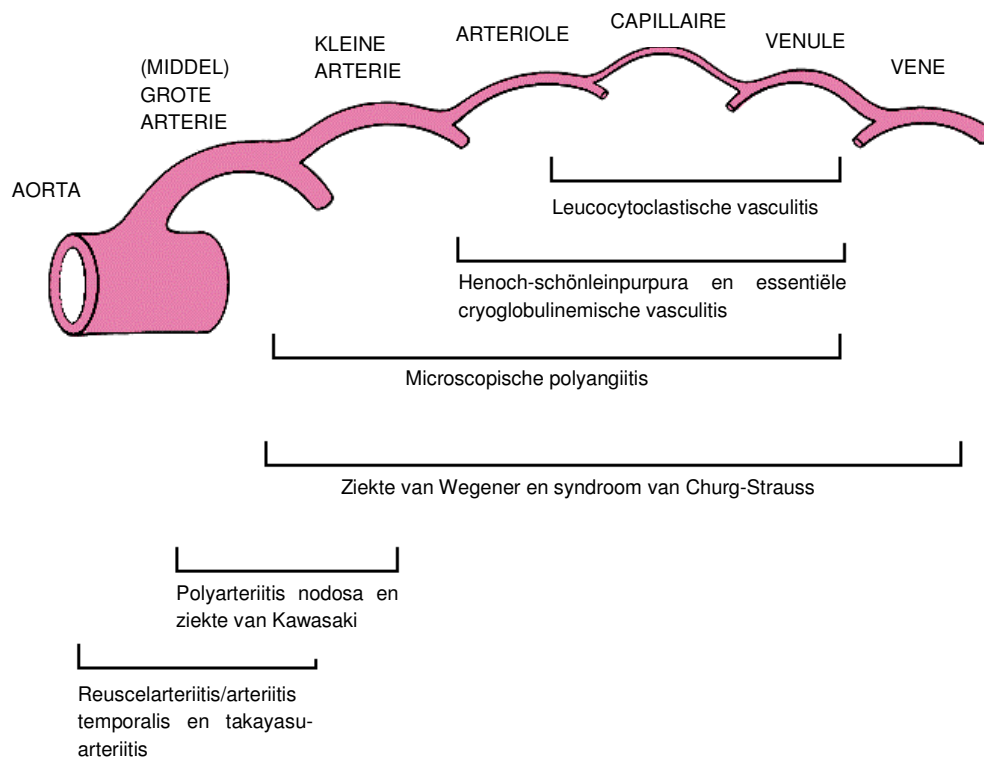
Tabel 1. Indeling vasculitis

Vaatgrootte	Indeling volgens Chapel Hill Consensus Conference (CHCC)
Grote vaten	Reuscelarteriitis/arteriitis temporalis
Grote vaten	Takayasu, ziekte van
Middelgrote vaten	Kawasaki, ziekte van
Middelgrote vaten	Polyarteriitis nodosa (PAN)
Kleine vaten	Wegener, ziekte van (wegenergranulomatose)
Kleine vaten	Churg-Strauss, syndroom van (churg-straussyndroom)
Kleine vaten	Microscopische polyangiitis
Kleine vaten	Henoch-Schönlein, ziekte van (henoch-schönleinpurpura)
Kleine vaten	Cutane leukocytoclastische angiitis/cutane kleinevatenvasculitis
Kleine vaten	Cryoglobulinemische vasculitis

Systemische vasculitis is een syndroomdiagnose. Wanneer slechts een orgaan is aangedaan door vasculitis spreekt men van een geïsoleerde vasculitis.

De vasculitisindeling volgens de Chapel-Hill-classificatie is gestoeld op de grootte van de primair aangedane bloedvaten [Jenette, 1994]. Bij Takayasu arteriitis en reuscelarteriitis zijn de grote vaten aangedaan. De middelgrote vaten zijn primair betrokken bij polyarteriitis nodosa en de ziekte van Kawasaki. De ziekte van Wegener, het churg-straussyndroom, microscopische polyangiitis, henochschönleinpurpura en cryoglobulinemie behoren alle tot de groep van de kleinevatenvasculitis. Hierbij worden in de huid vaak de voor vasculitis karakteristieke purpura waargenomen.

Oude benamingen, zoals vasculitis allergica of hypersensitivity vasculitis, dienen niet meer gebruikt te worden. Het begrip hypersensitivity vasculitis wordt nog wel eens gebruikt voor een cutane leukocytoclastische vasculitis veroorzaakt door geneesmiddelen.



Figuur 1. Grafische weergave van indeling vasculitis naar vaatgrootte.

Het is ondoenlijk om alle vormen van vasculitis in één richtlijn te includeren. Er dient dan ook een gerichte keuze te worden gemaakt. Als één van de belangrijkste klinische uitgangssituaties is gekozen voor de aanwezigheid van zichtbare, voor vasculitis kenmerkende laesies in de huid. Na uitvoerige discussie binnen de werkgroep is besloten om ons in deze richtlijnen volledig te richten op de diagnostiek van de kleinevatenvasculitis aangezien deze zich doorgaans cutaan met purpura manifesteert. Door de specifieke betrokkenheid van de huid wordt de cutane polyarteriïtis nodosa eveneens meegenomen in deze richtlijnen.

Als zodanig zijn in deze richtlijn arteriïtis temporalis, ziekte van Takayasu, ziekte van Kawasaki niet meegenomen. Daarnaast worden vanwege de geheel eigen symptomatologie de ziekte van Behçet, de ziekte Bùrger en de ziekte van Cogan niet besproken.

Naast deze primaire vormen van vasculitis wordt ook een aantal secundaire vormen van systemische vasculitis buiten beschouwing gelaten:

- Reumatische ziekten in engere zin: reumatoïde artritis (RA), systemische lupus erythematoses (SLE), sjögrensyndroom (SS), systemische sclerodermie (SSc), dermato/polymyositis (DM/PM);
- Infectieuze ziektebeelden: viraal (hepatitis B/C, hiv, EBV (Epstein-Barr virus), CMV, etc.) bacterieel (syfilis, streptokokken, meningokokken, etc.); funghi, parasieten;
- Secundaire lymfoproliferatieve aandoeningen.

Op kinderleeftijd kan kleinevatenvasculitis zich op een specifieke manier presenteren. In een apart hoofdstuk wordt aandacht besteed aan deze pediatrische entiteiten.

Aanleiding voor ontwikkeling van deze richtlijn

De Nederlandse Vereniging voor Dermatologie en Venereologie en de Nederlandse Vereniging voor Reumatologie hebben het initiatief genomen voor de ontwikkeling van deze richtlijn. Vasculitis kan gedefinieerd worden als een primaire ontsteking van bloedvaten. De klinische manifestatie is uitermate variabel, afhankelijk van de plaats en het kaliber van de aangedane bloedvaten en van de aard en de uitgebreidheid van de ontsteking. Vanwege de variabele en vaak ook atypische presentatie wordt de diagnose niet zelden laat gesteld. Dit leidt tot onnodige vertraging van adequate therapie. Onderkend wordt dat er onduidelijkheid bestaat over de nomenclatuur van vasculitis, de classificatie van de ziekte en dat bovendien niet evident is welk diagnostisch traject de voorkeur heeft op basis van wetenschappelijke en andere argumenten. Patiënten bij wie de diagnose vasculitis uiteindelijk wordt gesteld hebben vaak een langdurig zorgtraject achter de rug, alvorens een gerichte behandeling kan worden gestart. Het betreft een relatief onbekende aandoening met weinig specifieke klachten en een verscheidenheid aan differentiële diagnoses.

Doelstelling

De werkgroep die deze richtlijn heeft ontwikkeld, heeft zich tot doel gesteld meer duidelijkheid te verschaffen over de diagnose vasculitis en de verschillende aandoeningen die onder de noemer vasculitis vallen. Daarnaast heeft de werkgroep er naar gestreefd een beschrijving te geven van het optimale diagnostische traject van mensen bij wie aan vasculitis gedacht zou moeten worden. Het uiteindelijke doel hiervan is het bekorten van de tijd tot het stellen van de juiste diagnose en het eerder starten met de aangewezen behandeling.

Gebruikers richtlijn

De richtlijn is bestemd voor leden van de medische beroepsgroep, zoals huisartsen, dermatologen, internisten, kinderartsen, kno-artsen, longartsen, mdl-artsen, neurologen, oogartsen, pathologen, radiologen en reumatologen. Deze richtlijn is geautoriseerd door de verenigingen die aan de ontwikkeling van deze richtlijn hebben bijgedragen. Daarmee is deze richtlijn deel geworden van de professionele standaard van de leden van die verenigingen.

Uitgangsvragen

In subgroepen is gewerkt aan de uitwerking van de uitgangsvragen per orgaan(systeem). Binnen elk hoofdstuk worden deze vragen besproken.

- | |
|---|
| <ol style="list-style-type: none">1a. Welke orgaanklachten/symptomen kunnen passen bij een vasculitis van het betreffende orgaan? En hoe vaak?1b. Welke klachten/symptomen buiten dat orgaan kunnen passen bij een vasculitis van het betreffende orgaan? En hoe vaak?1c. Welke orgaanklachten/symptomen kunnen passen bij een systemische vasculitis? En hoe vaak?1d. Welke systemische klachten/symptomen kunnen passen bij een systemische vasculitis? En hoe vaak?2a. Welke diagnostiek is nodig voor het stellen van de orgaanvasculitis?2b. Welke diagnostiek is nodig voor het stellen van de systemische vasculitis? |
|---|

Samenstelling werkgroep

De werkgroep vasculitis bestaat uit gemandateerde vertegenwoordigers van de beroepsverenigingen die betrokken zijn met de diagnostiek van vasculitis. Bij het samenstellen van de werkgroep is rekening gehouden met de geografische spreiding van de werkgroepleden, met een evenredige vertegenwoordiging van de diverse betrokken verenigingen en instanties. De werkgroepleden hebben onafhankelijk gehandeld en waren gemandateerd door hun vereniging. In een later stadium van de richtlijnontwikkeling zijn patiënten aan de richtlijnwerkgroep toegevoegd.

Werkwijze

In het beginstadium van de ontwikkeling van deze richtlijn is het onderwerp van de richtlijn zoveel mogelijk afgebakend waarbij uitgangsvragen zijn vastgesteld. De werkgroep is opgesplitst in subgroepen per orgaan(systeem) met als doel de uitgangsvragen te beantwoorden en aanbevelingen voor de richtlijn voor te bereiden. Hiertoe is uitgebreid literatuuronderzoek verricht om zo veel mogelijk relevante artikelen te verkrijgen. Na selectie van de literatuur is het resultaat op gestandaardiseerde wijze geanalyseerd waarbij de inhoudelijke en kwalitatieve resultaten van de gevonden artikelen in evidence tabellen en toelichtende teksten zijn samengevat. Deze resultaten zijn besproken in de werkgroep, waarna aanbevelingen voor de praktijk zijn opgesteld.

Na vaststelling van de conceptrichtlijn door de richtlijnwerkgroep is deze richtlijn voor commentaar verzonden naar de verenigingen van wie gemandateerde vertegenwoordigers zitting hadden in de werkgroep. Na verwerking van de commentaren is de richtlijn ter autorisatie aan de verenigingen voorgelegd.

Opbouw van de richtlijn

Elk hoofdstuk van de richtlijn is volgens een vast stramien opgebouwd, dat onderstaand is weergegeven. Het doel hiervan is om de richtlijn transparant te laten zijn, zodat elke gebruiker kan zien op welke literatuur en overwegingen bepaalde aanbevelingen zijn gebaseerd.

Inleiding

In de inleiding wordt kort geschetst wat het onderwerp van het hoofdstuk is en welke specifieke problemen in dit hoofdstuk aan bod komen.

Bespreking van de literatuur

De antwoorden op de uitgangsvragen (derhalve de aanbevelingen in deze richtlijn) zijn voor zover mogelijk gebaseerd op gepubliceerd wetenschappelijk onderzoek. Hiertoe werden relevante Nederlands-, Duits-, Frans- en Engelstalige artikelen gezocht door het raadplegen van bestaande richtlijnen over vasculitis en het verrichten van systematische zoekacties in de Cochrane Database, Medline en Embase. De literatuursearches zijn volgens de PICO-methode opgebouwd. Er is gezocht naar literatuur verschenen in de periode 1996 tot en met 2007. Voor de geïnteresseerde lezer zijn de zoekacties bij het CBO opvraagbaar. Deze zijn samengevat in *Bijlage 5. Beschrijving van de literatuursearches*.

Na het zoeken van literatuur is het resultaat hiervan door de werkgroepleden beoordeeld. In principe is bij de selectie op basis van abstract gekeken naar de inhoud van het abstract. Wanneer de mogelijkheid bestond dat de uitgangsvraag met het artikel zou kunnen worden beantwoord, werd het artikel geselecteerd.

De geselecteerde artikelen zijn door werkgroep beoordeeld op kwaliteit van het onderzoek en gegradeerd naar mate van bewijs, waarbij onderstaande indeling is gebruikt.

Tabel 2. Indeling van methodologische kwaliteit van individuele studies

	Interventie	Diagnostisch accuratesseonderzoek	Schade/bijwerkingen*, etiologie, prognose
A1	Systematische review van ten minste twee onafhankelijk van elkaar uitgevoerde onderzoeken van A2-niveau.		
A2	Gerandomiseerd dubbelblind vergelijkend klinisch onderzoek van goede kwaliteit van voldoende omvang	Onderzoek ten opzichte van een referentietest (een 'gouden standaard') met tevoren gedefinieerde afkapwaarden en onafhankelijke beoordeling van de resultaten van test en gouden standaard, betreffende een voldoende grote serie van opeenvolgende patiënten die allen de index- en referentietest hebben gehad	Prospectief cohortonderzoek van voldoende omvang en follow-up, waarbij adequaat gecontroleerd is voor 'confounding' en selectieve follow-up voldoende is uitgesloten.
B	Vergelijkend onderzoek, maar niet met alle kenmerken als genoemd onder A2 (hieronder valt ook patiëntcontroleonderzoek, cohortonderzoek).	Onderzoek ten opzichte van een referentietest, maar niet met alle kenmerken die onder A2 zijn genoemd.	Prospectief cohortonderzoek, maar niet met alle kenmerken als genoemd onder A2 of retrospectief cohortonderzoek of patiëntcontroleonderzoek.
C	Niet-vergelijkend onderzoek.		
D	Mening van deskundigen.		

* Deze classificatie is alleen van toepassing in situaties waarin om ethische of andere redenen gecontroleerde trials niet mogelijk zijn. Zijn die wel mogelijk dan geldt de classificatie voor interventies.

Conclusie

Het wetenschappelijk materiaal is samengevat in een conclusie, waarbij het niveau van het meest relevante bewijs is weergegeven. Hiervoor is onderstaande indeling gehanteerd:

Tabel 3. Niveau van conclusies

	Conclusie gebaseerd op
1	Onderzoek van niveau A1 of ten minste 2 onafhankelijk van elkaar uitgevoerde onderzoeken van niveau A2
2	1 onderzoek van niveau A2 of ten minste 2 onafhankelijk van elkaar uitgevoerde onderzoeken van niveau B
3	1 onderzoek van niveau B of C
4	Mening van deskundigen

Aanbeveling

De uiteindelijk geformuleerde aanbeveling is het resultaat van de wetenschappelijke conclusie, waarbij de overige overwegingen in acht zijn genomen.

Literatuur

Elk hoofdstuk eindigt met een literatuurlijst van de in dat hoofdstuk aangehaalde referenties.

Implementatie

Voor publicatie is de richtlijn van commentaar voorzien en beoordeeld door de wetenschappelijke verenigingen die bij de ontwikkeling van deze richtlijn betrokken waren. De richtlijn is na vaststelling door de werkgroep door de verenigingen geautoriseerd, zodat deze richtlijn geldt als standaard voor de beroepsgroep. Deze richtlijn is onder andere verkrijgbaar bij de NVR, de NVDV en de andere deelnemende verenigingen. Een samenvatting van deze richtlijn wordt ter publicatie aangeboden aan het Nederlands Tijdschrift voor Geneeskunde.

Autorisatie

De richtlijn is geautoriseerd door de volgende verenigingen:

- Nederlandsche Internisten Vereeniging
- Nederlandse Federatie voor Nefrologie
- Nederlandse Vereniging van Artsen voor Longziekten en Tuberculose
- Nederlandse Vereniging van Maag-Darm-Leverartsen
- Nederlandse Vereniging voor Dermatologie en Venereologie
- Nederlandse Vereniging voor Kindergeneeskunde
- Nederlandse Vereniging voor Keel-, Neus- en Oorheelkunde en Heelkunde van het Hoofd-Halsgebied
- Nederlandse Vereniging voor Neurologie
- Nederlandse Vereniging voor Pathologie
- Nederlandse Vereniging voor Reumatologie

Herzieningsprocedure

Een levende richtlijn is een richtlijn waarvan het onderhoud op continue basis plaatsvindt, op grond van systematische monitoring van zowel de medisch wetenschappelijke literatuur als praktijkgegevens en door gebruikers van de richtlijn aangeleverde commentaren. Voor deze richtlijn is de volgende procedure voor het actueel houden opgesteld. De richtlijn vasculitis zal tweejaarlijks worden getoetst aan de wetenschappelijke ontwikkelingen door de werkgroep die in zijn huidige samenstelling zal doorgaan als een landelijke multidisciplinaire commissie. De multidisciplinaire commissie bestaat uit een kerngroep en een werkgroep. De kerngroep draagt de verantwoordelijkheid om tussentijdse peilingen bij de beroepsgroepen te verrichten naar behoefte voor herziening(en) van de huidige richtlijn.

Juridische betekenis van richtlijnen

Richtlijnen zijn geen wettelijke voorschriften, maar op 'evidence' gebaseerde inzichten en aanbevelingen waaraan zorgverleners moeten voldoen om kwalitatief goede zorg te verlenen. Aangezien deze aanbevelingen hoofdzakelijk gebaseerd zijn op de 'gemiddelde patiënt', kunnen zorgverleners op basis van hun professionele autonomie zonedig afwijken van de richtlijn. Afwijken van richtlijnen is, als de situatie van de patiënt dat vereist, soms zelfs noodzakelijk. Wanneer men bewust van de richtlijn afwijkt, dient men dit wel te beargumenteren en te documenteren.

Literatuur

- Jennette JC, Falk RJ, Andrassy K, Bacon PA, Churg J, Gross WL, et al. Nomenclature of systemic vasculitides. Proposal of an international consensus conference. *Arthritis Rheum* 1994;37:187-92.

SAMENVATTING/DIAGNOSTISCH STROOMDIAGRAM

Vanwege de variabele en vaak ook atypische presentatie wordt de diagnose vasculitis vaak laat gesteld. Het is van belang dat om bij patiënten die zich presenteren met één of meer van de vaak voorkomende beginsymptomen, zeker als deze langdurig aanwezig zijn en (of) gepaard gaan met een sterk verhoogde bse en/of bijkomende verschijnselen vasculitis te overwegen en gericht onderzoek daarnaar te verrichten. De meest voorkomende algemene klachten en symptomen die wijzen op vasculitis zijn algemene malaise, febris e.c.i., gewichtsverlies, vermoeidheid, verminderde eetlust, nachtzweeten (zie hoofdstuk 2). Indien de algemene ziekteverschijnselen gepaard gaan met een of meer orgaanspecifieke verschijnselen dan wordt de waarschijnlijkheid van de diagnose vasculitis nog groter. Als men de diagnose vasculitis overweegt, (meestal is dat een histologisch gestelde diagnose), maar nog geen zekere diagnose heeft kunnen stellen is het aangewezen ook naar uitingen van vasculitis in andere organen te zoeken dan die waarmee de patiënt zich presenteert. Multidisciplinaire samenwerking op het gebied van vasculitis binnen een ziekenhuis is daarbij van groot belang. Een overzicht van het onderzoek dat dan kan worden ingezet, is opgesomd in onderstaande tabel.

Tabel 1. Flowchart diagnostiek vasculitissyndromen

Orgaan	Laboratorium	Aanvullend onderzoek	Biopsie
Huid	Bse, CRP, bloedbeeld, totaal eo's, creatinine, creatinineklaring, leverenzymen, CK; Urine: proteïnurie, sediment; ANF, indien positief as-DNA en as-ENA, IgM-RF, as-CCP, ANCA, C3, C4, cryoglobuline		Huid (HE, IF)
Longen	Bse, CRP, bloedbeeld, totaal eo's, creatinine, creatinineklaring, leverenzymen, CK; Urine: proteïnurie, sediment; ANF, indien positief as-DNA en as-ENA, IgM-RF, as-CCP, ANCA, C3, C4, cryoglobuline	Bronchoscopie, (HR-) CT-thorax, BAL, (CT-) Angiografie	Long (HE) m.b.v. VATS
Kno	Bse, CRP, bloedbeeld, totaal eo's, creatinine, creatinineklaring, leverenzymen, CK; Urine: proteïnurie, sediment; ANCA	Scopie kno, X-sinus, CT-sinus	Neusslijmvlies (HE)
Nier	Bse, CRP, bloedbeeld, totaal eo's, creatinine, creatinineklaring, leverenzymen, CK; Urine: proteïnurie, sediment; ANF, indien positief as-DNA en as-ENA, IgM-RF, as-CCP, ANCA, C3, C4, cryoglobuline	Angiografie	Nier (HE, IF)*
Neurologie	Bse, CRP, bloedbeeld, totaal eo's, creatinine, creatinineklaring, leverenzymen, CK; Urine: proteïnurie, sediment; ANF, indien positief as-DNA en as-ENA, IgM-RF, as-CCP, ANCA, C3, C4, cryoglobuline	CZS: MRI hersenen met contrast toediening Liquor (cellen, eiwit, glucose, IgG), Cerebrale (MR)angiografie (zie hoofdstuk 9!) PZS: EMG	Parenchym en leptomeningen Suralis (HE, IF) [†]
Oog	Bse, CRP, bloedbeeld, totaal eo's, creatinine, creatinineklaring, leverenzymen, CK; Urine: proteïnurie,	Spleetlamp, oogdrukmeting,	Biopsie

	sediment; ANF, indien positief as-DNA en as-ENA, ANCA	fluorescentie, ICG angiografie, ultrasonografie, CT-scan/MRI orbita	
Koorts/ gewichtsverlies/ malaise [‡]	Bse, CRP, bloedbeeld, totaal eo's, creatinine, creatinineklaring, leverenzymen, CK; Urine: proteïnurie, sediment		
Artritis/ artralgie/ myopathie	Bse, CRP, bloedbeeld, totaal eo's, creatinine, creatinineklaring, leverenzymen, CK; Urine: proteïnurie, sediment; ANF, indien positief as-DNA en as-ENA, IgM-RF, as-CCP, ANCA, C3, C4, cryoglobuline		Spierbiopt [°]
Darm (infarct, rec. bloedingen, rec. ulcera)	Bse, CRP, bloedbeeld, totaal eo's, creatinine, creatinineklaring, leverenzymen, CK; Urine: proteïnurie, sediment; ANF, indien positief as-DNA en as-ENA, IgM-RF, as-CCP, ANCA, C3, C4, cryoglobuline	Scopie, angiografie ^{&}	Biopt (HE)
Tractus circulatorius	bse, CRP, bloedbeeld, totaal eo's, creatinine, creatinineklaring, leverenzymen, CK; Urine: proteïnurie, sediment; ANF, indien positief as-DNA en as-ENA, IgM-RF, as-CCP, ANCA, C3, C4, cryoglobuline	Angiografie, MRI/MRA	

* geen nierbipt bij verdenking Polyarteriitis nodosa (PAN)

† N. suralis bipt alleen indien EMG afwijkend

‡ verder onderzoek alleen geïndiceerd als afwijkende aanvullende kliniek of bij afwijkende laboratorium screening zoals gemeld

° spierbiptindicatie bij myopathie of als blind bipt bij sterke verdenking vasculitis (i.h.b. zie hoofdstuk myopathie/myalgieën)

& angiografie mdl alleen bij verdenking polyarteriitis nodosa (PAN)

HOOFDSTUK 1. SYSTEMISCHE SYMPTOMEN/ KLACHTEN VAN VASCULITIS

Uitgangsvraag

Welke systemische klachten/symptomen kunnen passen bij een systemische vasculitis en hoe vaak presenteert de ziekte zich met dergelijke klachten/symptomen?

Inleiding

Patiënten met een actieve vorm van systemische vasculitis voelen zich doorgaans ziek en worden geconfronteerd met het volgende algemene klachtenpatroon:

- algemene malaise;
- febris e.c.i.;
- gewichtsverlies;
- vermoeidheid;
- verminderde eetlust.

Van deze systemische symptomen wordt febris e.c.i. nader toegelicht. In 1961 werd het syndroom febris e causa ignota (febris e.c.i.) door Petersdorf e.a. [Petersdorf, 1961] beschreven, waarin koorts het centrale symptoom was. Dit syndroom werd gedefinieerd als een ziekte met koorts gedurende ten minste drie weken, met minimaal driemaal een rectale temperatuur van 38,3°C of hoger, waarbij binnen één week van klinisch onderzoek geen diagnose kan worden gesteld. Sindsdien zijn vele patiënten beschreven met febris e.c.i., met evenzoveel verschillende onderliggende aandoeningen. Recentelijk is het oude criterium van één week klinisch onderzoek vervangen door het criterium 'ten minste drie dagen van klinisch onderzoek of ten minste drie poliklinische controles'. Vanzelfsprekend wordt bij koorts allereerst een infectieuze origine uitgesloten. De systemische ziekteverschijnselen bij vasculitis zijn van algemene inflammatoire aard en hierdoor weinig specifiek voor de aandoening. Ze kunnen in principe optreden bij elk systemische immunologische aandoening en infectieziekten.

Bespreking van de literatuur

Zoekstrategie

Om de uitgangsvragen adequaat te kunnen beantwoorden werd bij de oorspronkelijke systematische literatuursearch een zoekstrategie gevolgd met gebruikmaking van de volgende termen: *systemic vasculitis*, *small vessel vasculitis*, *constitutional symptoms*, *fever*, *malaise*, *weight loss*, *fatigue* en *appetite loss*. De taalkeuze van de studies was beperkt tot de Engelse, Duitse en Franse taal. Er werd gezocht vanaf het publicatiejaar 1966 tot oktober 2005. Er is in principe bij de selectie van de literatuur primair op basis van de inhoud van het abstract gekeken. Aangezien deze zoekstrategie niet resulteerde in voldoende bruikbare cijfermatige gegevens, werd aanvullend gezocht tot eind 2006.

Resultaat

Uit de geselecteerde literatuur is gebleken dat bij systemische vasculitis systemische klachten frequent worden gezien. Hoe vaak vasculitis zich daadwerkelijk voor het eerst presenteert met dergelijke algemene klachten/symptomen wordt slechts sporadisch aangegeven. In een retrospectieve studie van Cohen-Tervaert werden 35 patiënten met de diagnose ziekte van Wegener geanalyseerd. Nagegaan werd welke symptomen de eerste uitingen waren van de ziekte van Wegener. Zeven (20%) patiënten hadden constitutionele symptomen (zoals moeheid, anorexie,

temperatuursverhoging en gewichtsverlies) als eerste uiting van de ziekte. In alle andere gevallen traden deze in een later stadium op.

Lane e.a. (2005) gingen in een andere retrospectieve studie na hoe vaak primaire systemische vasculitis zich presenteert met algemene klachten. Dat bleek bij 11-33% (gemiddeld 24%) van de patiënten het geval te zijn.

Deze twee retrospectieve studies zijn de enige die wij hebben kunnen vinden met cijfermatige gegevens over systemische klachten als primair presenterende symptomen bij systemische vasculitis. Indien we deze algemene symptomen separaat beoordelen, dan is febris e.c.i. het meest genoemde symptoom van primaire kleinevatenvasculitis (zie tabel 1).

Tabel 1.1. Primaire kleinevatenvasculitis als oorzaak van acute koorts van onbekende origine (*fever of unknown origin*)

Auteur (jaartal)	Land	Periode	Totaal	Niet-infectieuze inflammatie	Primaire kleinevatenvasculitis
Knockaert (1992)	België	1980-89	199	42 (21,1%)	3 (1,5%)
Kazanjan (1992)	USA	1984-90	86	20 (23,3%)	2 (2,3%)
De Kleijn (1995)*	Nederland	1988-91	53	12 (22,6%)	2 (3,8%)
De Kleijn (1997)	Nederland	1992-93	167	40 (24,0%)	9 (5,4%)
Tabak (2003)	Turkije	1984-01	117	39 (33,3%)	3 (2,6%)
Vanderschueren (2003)*	België	1990-99	290	68 (23,4%)	6 (2,1%)
Saltoglu (2004)	Turkije	1994-02	87	18 (20,7%)	6 (6,9%)
Zenone (2006)*	Frankrijk	1999-05	144	38 (26,4%)	3 (2,1%)
Bleeker-Rovers (2007)*	Nederland	2003-05	73	16 (21,9%)	3 (4,1%)

Volgens definitie van Petersdorf RG en Beeson PB (Medicine 1961;40:1-30): Koorts $\geq 38,3^{\circ}\text{C}$ minstens 3 maal vastgesteld over een periode van ten minste 3 weken en het ontbreken van een diagnose na 1 week klinische evaluatie.

* Modificatie van Petersdorf en Beeson criteria volgens Durack DT en Street AC (Curr Clin Top Infect Dis 1991;11:35-51).

Los van de uitgangsvraag van primaire presentatie wordt in meerdere retrospectieve studies melding gemaakt van de aanwezigheid van systemische klachten in combinatie met meer orgaanspecifieke symptomen. Een goed voorbeeld hiervan is een Italiaanse retrospectieve studie waarbij 56 van de 75 geïncludeerde patiënten (75%) met systemische vasculitis ook daadwerkelijk systemische klachten hadden. [Pavone, 2006] De algemene klachten worden in de literatuur vrijwel altijd gezamenlijk als groep 'constitutional symptoms' genoemd.

De algemene symptomen gaan bij een systemische vasculitis regelmatig gepaard met meer orgaanspecifieke klinische manifestaties, die grotendeels bepaald worden door de type/soort kleinevatenvasculitis en de primair aangedane organen (zie tabel 2). Indien de algemene symptomen gepaard gaan met een of meer orgaanspecifieke ziekteverschijnselen dan wordt de waarschijnlijkheid van de diagnose vasculitis groter. Een dergelijk algoritme model wordt echter niet door literatuurgegevens ondersteund.

Tabel 1.2. Klachten/symptomen mogelijk wijzend op vasculitis

Algemeen	Koorts, moeheid, gewichtsverlies, hypertensie, nachtzweeten
Hematologie	Anemie
Tractus circulatorius	Pericarditis, hartritmestoornissen, hartgeleidingsstoornissen, myocardinfarct, angina pectoris, hartfalen, myocarditis, valvulitis
Tractus respiratorius en kno	Parotisvergroting, siccasyndroom, ulceraties mond- en tandvleeszwellingen, recidiverende sinusitis, bloederige korsten neus, otitis media/oorpijn, inflammatie septum nasi/vormverandering neus (zadelneus), acute doofheid, hemoptoë, pleuritis, interstitiële, diffuse of nodulaire longafwijkingen, dyspnoe/obstructief longlijden (astma/COPD), ulcera mond/keel, hoesten, tracheobronchiale ulcera/stenosen/pseudotumor, alveolaire hemorragie (spontaan of bij bronchoalveolaire lavage), stridor, lobulaire consolidaties, pseudonormale diffusiecapaciteit, restrictieve longfunctiestoornis, ontstoken oorschelp/chondritis, heesheid/stridor t.g.v. subglottische tracheastenose, neusobstructie, epistaxis, ulceratie neusslijmvlies, neuspoliepen, disfunctie buis van Eustachius, chondritis, mastoïditis, ductus nasolacrimalis stenose, pleurapijn, stridor, asymptomatische infiltraten
Tractus digestivus	(Al of niet caviterende) noduli, angine abdominale, bloederige diarree/ischemische colitis, darminfarct, braken/hematemesis, darmperforatie, melaena, ulceraties maag/duodenum/colon, pancreatitis
Tractus urogenitalis	Penisnecrose, epididymitis, prostatitis, proteïnurie (> 0,3gr/24 uur), erytrocyturie, microscopisch/macrosopische hematurie, nierfunctiestoornis, acute scrotale zwelling/pijn, evt. nierinfarct, nierarteriestenose
Centraal en perifeer zenuwstelsel	Snel progressieve (pijnlijke) symmetrische polyneuropathie, mononeuritis (multiplex), ischemisch CVA met vooraf hoofdpijn, ischemisch CVA op jonge leeftijd, nieuwe, ongewone hoofdpijn, insulten, coördinatieproblematiek, sensorisch dof gevoel, asymmetrische spierzwakte extremiteit, coma, encefalopathie, myelopathie, aseptische meningitis, diabetes insipidus, hersenzenuwuitval, myelitis transversa
Tractus locomotorius	Artralgieën, artritis, myalgie, spierzwakte, myopathie, osteonecrose
Ogen	Conjunctivitis, conjunctivagranulomen, keratoconjunctivitis sicca, siccasyndroom PUK (peripheral ulcerative keratitis), episcleritis, scleritis anterior/posterior, uveïtis (anterior/granulomateus/intermedi-air)/choroïditis/multifocale retinitis, retinale vasculitis(arterieel/veneus)/cotton wool spots/neovascularisaties, exsudatieve ablatio retinae, acute blindheid, amaurosis fugax, anterieure ischemische optico neuropathie (AION), centrale retinale arterie occlusie (CRAO)/ centrale retinale vene occlusie (CRVO), retinale arterietak occlusie (Branch Retinal Artery Occlusion BRAO)/ retinale venetak occlusie (Branch Retinal Vein Occlusion BRVO), dacryoadenitis, dacryocystitis/epiphora, orbitis, sinus cavernosus trombose, hersen-zenuwverlamming, Syndroom van Horner, pseudotumor orbitae/proptose/diplopie/restrictieve myopathie/exposure keratopathie/compressie nervus opticus
Huid	Petechiae, purpura, hemorragische bullae, gangreen, ulceraties, nagelrieminfarcten, nagelrandinfarcten, rode huiduitslag, raynaudfenomeen, nodi, livedo (racemosa), urticariële laesies, necrose, atrofie blanche, pustels (M Behçet), ecchymosen, urticaria, subcutane noduli

Conclusies

Niveau 3	Vasculitis manifesteert zich vaak specifiek met algemene klachten zoals: algemene malaise, febris e.c.i., gewichtsverlies, vermoeidheid en verminderde eetlust. <i>C Cohen Tervaert 1987, Lane 2005</i>
Niveau 4	Indien de algemene ziekteverschijnselen gepaard gaan met een of meer orgaan-specifieke verschijnselen dan wordt de waarschijnlijkheid van de diagnose vasculitis nog groter. <i>D mening van de werkgroep</i>

Aanbevelingen

Bij onbegrepen vermoeidheidsverschijnselen en/of koortspereodes van non-infectieuze origine, optredend gedurende ten minste drie weken dient de behandelende arts bedacht te zijn op het bestaan van een systemische vasculitis en dient altijd een uitgebreide anamnese en lichamelijk onderzoek gericht op interne organen, gewrichten, huid en zenuwstelsel te worden verricht, alsmede laboratorium- en ander aanvullend onderzoek, omdat tezamen met andere symptomen en/of verschijnselen de kans op de aanwezigheid van een andere aandoening, zoals vasculitis, toeneemt.

Literatuur

- Bleeker-Rovers CP, Vos FJ, de Kleijn EM, Mudde AH, Dofferhoff TS, Richter C, et al. A prospective multicenter study on fever of unknown origin: the yield of a structured diagnostic protocol. *Medicine* 2007; 86: 26-38.
- Cohen Tervaert JW, Van der Woude FJ, Kallenberg CGM. Analyse van de symptomen voorafgaand aan de diagnose ziekte van Wegener. *Ned Tijdschr Geneeskd* 1987; 131: 1391-4.
- Kleijn EM de, Meer JW van der. Fever of unknown origin (FUO): report on 53 patients in a Dutch university hospital. *Neth J Med* 1995; 47: 54-60.
- Kleijn EM de, Vandenbroucke JP, Meer JW van der. Fever of unknown origin (FUO). I A. prospective multicenter study of 167 patients with FUO, using fixed epidemiologic entry criteria. The Netherlands FUO Study Group. *Medicine* 1997; 76: 392-400.
- Kazanjian PH. Fever of unknown origin: review of 86 patients treated in community hospitals. *Clin Infect Dis* 1992; 15: 968-73.
- Knockaert DC, Vanneste LJ, Vanneste SB, Bobbaers HJ. Fever of unknown origin in the 1980s. An update of the diagnostic spectrum. *Arch Intern Med*. 1992; 152: 51-5.
- Lane SE, Watts RA, Shepstone L, Scott DG. Primary systemic vasculitis: clinical features and mortality. *Q J Med* 2005; 98: 97-111.
- Pavone L, Grasselli C, Chierici E, Maggiore U, Garini G, Ronda N, et al. Outcome and Prognostic Factors During the Course of Primary Small-Vessel Vasculitides. *J Rheumatol* 2006; 33: 1299-306.
- Petersdorf RG, Beeson PB. Fever of unexplained origin: report on 100 cases. *Medicine* 1961; 40: 1-30.
- Saltoglu N, Tasova Y, Midikli D, Aksu HS, Sanli A, Dündar IH. Fever of unknown origin in Turkey: evaluation of 87 cases during a nine-year-period of study. *J Infect* 2004; 48: 81-5.
- Tabak F, Mert A, Celik AD, Ozaras R, Altiparmak MR, Ozturk R, et al. Fever of unknown origin in Turkey. *Infection* 2003; 31: 417-20.
- Vanderschueren S, Knockaert D, Adriaenssens T, Demey W, Durnez A, Blockmans D, et al. From prolonged febrile illness to fever of unknown origin: the challenge continues. *Arch Intern Med* 2003; 163: 1033-41.
- Zenone T. Fever of unknown origin in adults: evaluation of 144 cases in a non-university hospital. *Scand J Infect Dis* 2006; 38: 632-38.

HOOFDSTUK 2. GEWRICHTEN EN SPIEREN

Uitgangsvragen

- 2a. Welke klachten of symptomen van de gewrichten kunnen passen bij een vasculitissyndroom dat zich primair in het gewricht manifesteert? En hoe vaak?
- 2b. Welke klachten of symptomen buiten de gewrichten kunnen passen bij een vasculitissyndroom dat zich primair in het gewricht manifesteert? En hoe vaak?
- 2c. Welke klachten of symptomen van de gewrichten kunnen passen bij een systemische vasculitis? En hoe vaak?
- 2d. Welke gewrichtsdiagnostiek is nodig voor het stellen van de diagnose vasculitissyndroom dat zich primair in het gewricht manifesteert?
- 2e. Welke gewrichtsdiagnostiek is nodig voor het stellen van de diagnose systemische vasculitis?

Inleiding

Artralgieën en artritis zijn beide symptomen die bij diverse zeer uiteenlopende ziektebeelden gevonden kunnen worden. Een uitgebreide differentiële diagnose is mogelijk, variërend van reumatische ziektebeelden in engere zin (bijv. reumatoïde artritis (RA), systemische lupus erythematoses (SLE), syndroom van Sjögren), tot infecties, maligniteiten en vasculitissyndromen aan toe. Deze ziektebeelden worden niet apart besproken. De volgende ziektebeelden met primaire vasculitis kunnen gepaard gaan met artralgieën als artritis:

- polyarteriitis nodosa (PAN);
- Wegener, ziekte van;
- Churg-Strauss, syndroom van;
- microscopische polyangiitis;
- Henoch-Schönlein, ziekte van;
- cutane leukocytoclastische angiitis/cutane kleinevatenvasculitis;
- cryoglobulinemie-geassocieerde vasculitis;
- hypocomplementemische urticariële vasculitis.

Tabel 1. Ziektebeelden die gepaard kunnen gaan met artralgieën en artritis, naar primair of secundaire systemische vasculitissyndromen

	Primaire systemische vasculitissyndromen	Secundaire systemische vasculitissyndromen
Grote vaten	Reuscelarteriitis/ arteriitis temporalis, ziekte van Takayasu	
Middelgrote en kleine bloedvaten	Periarteriitis nodosa (PAN), Cutane PAN, ziekte van Kawasaki, syndroom van Cogan	
Kleine bloedvaten	ANCA-geassocieerde vasculitiden: ziekte van Wegener, microscopische polyangiitis, churg-strausssyndroom, ziekte van Henoch-Schönlein, cryoglobulinemie geassocieerde vasculitis, cutane leukocytoclastische vasculitis, ziekte van Behçet, hypocomplementemische urticariële vasculitis	Reumatische ziekten in engere zin: reumatoïde artritis (RA) systemische lupus erythematoses (SLE), sjögrensyndroom (SS), systemische sclerodermie (SSc), dermato/polymyositis (DM/PM). Infectieuze ziektebeelden: viraal (hep. B/C, hiv, EBC, CMV, etc) bacterieel (syfilis, streptokokken, meningokokken, etc); fungi, parasieten. Secundaire lymfoproliferatieve aandoeningen

Vraag 2a. Welke orgaanklachten/symptomen van de gewrichten kunnen passen bij een vasculitissyndroom dat zich primair in het gewricht manifesteert? En hoe vaak?
Vraag 2b. Welke klachten/symptomen buiten het gewricht kunnen passen bij een vasculitissyndroom dat zich primair in het gewricht manifesteert? En hoe vaak?

Een vasculitissyndroom dat zich primair in het gewricht manifesteert komt niet voor. Daar is geen anatomisch substraat voor en derhalve vervalt de beantwoording van deze vraag.

Vraag 2c. Welke orgaanklachten/symptomen van de gewrichten kunnen bij een systemische vasculitis passen? En hoe vaak?

Bespreking van de literatuur

Zowel artralgieën als artritis kunnen een begeleidend symptoom en daarmee ook de eerste uitingsvorm zijn van een systemische vasculitis. De aard van gewrichtsklachten kan persisterend in de tijd zijn met aanhoudende subjectieve of objectieve gewrichtspijn en/of objectieveerbare gewrichtszwelling, maar ook wisselende perioden van subjectieve of objectieve pijn en/of objectieveerbare gewrichtszwelling (ook wel respectievelijk verspringende artralgieën of verspringende artritis genoemd) kunnen voorafgaan aan de diagnose. De incidentie van dergelijke gewrichtsklachten als eerste uiting van een systemisch vasculitissyndroom is onbekend bij gebrek aan systematisch onderzoek. De ervaring van de werkgroepleden leert dat dergelijke symptomen zeer regelmatig voorkomen. Artralgieën en artritiden kunnen dus de eerste uitingsvorm zijn van vasculitissyndromen, en derhalve is in combinatie met andere systemische symptomen als gewichtsverlies en/of koorts verder onderzoek aangewezen. Het voorkomen van meerdere symptomen doet de kans op de aanwezigheid van vasculitis toenemen. Er wordt verwezen naar de flowchart voor het aanvullende onderzoek. (zie *Samenvatting/diagnostisch stroomdiagram*)

Vraag 2d. Welke gewrichtsdiagnostiek is nodig voor het stellen van de diagnose vasculitissyndroom dat zich primair in het gewricht manifesteert?

Een vasculitissyndroom dat zich primair in het gewricht manifesteert komt niet voor. Daar is geen anatomisch substraat voor en derhalve vervalt de beantwoording van deze vraag.

Vraag 2e. Welke gewrichtsdiagnostiek is nodig voor het stellen van de diagnose systemische vasculitis?

Artralgieën en artritiden kunnen de eerste uitingsvorm zijn van vasculitis syndromen. Alleen met een uitgebreide anamnese in combinatie met uitgebreid lichamelijk onderzoek, eventueel met gericht aanvullend laboratorium, beeldvormend en histologisch onderzoek, kan met vasculitis op het spoor komen. Indien er (nog) niet reeds sprake is van een bekend onderliggende reumatische ziekte als RA, SLE, systemische sclerose (SSc), sjögrensyndroom (SS), dermato/polymyositis (DM/PM) dan wordt voor het aanvullend onderzoek verwezen naar de *Samenvatting/diagnostisch stroomdiagram*. Overigens is de kans uitermate klein dat nadat vasculitis is vastgesteld, er sprake is van nog niet eerder vastgestelde secundaire reumatische ziektebeelden als RA, SSc of DM/PM. De kans op de aanwezigheid van een niet eerder vastgestelde diagnose SLE of het syndroom van Sjögren lijkt iets groter, alhoewel systematisch onderzoek hiernaar ontbreekt.

Het verrichten van een synoviumbiopsie is voor de diagnose en diagnostische work-up van vasculitis niet zinvol. Het verrichten van radiologisch onderzoek van gewrichten is voor het stellen van de diagnose systemische vasculitis niet zinvol, en komt alleen in aanmerking als andere reumatologische ziekten in de differentiaaldiagnose voorkomen waar beeldvorming zinvol voor is (bijvoorbeeld o.a. (pseudo)jicht, of artrose). Voor aanvullende diagnostiek wordt verwezen naar de *Samenvatting/diagnostisch stroomdiagram*.

Conclusies

Niveau 3	Artralgieën en artritis kunnen de eerste uiting zijn van systemische vasculitis. <i>C Cohen Tervaert 1987, Noritake 1987</i>
-----------------	---

Niveau 4	Bij aanwezigheid van artralgieën en artritis hoort een uitgebreide lijst met differentiële diagnoses, waaronder de vasculitissyndromen. <i>D Mening van de werkgroep</i>
-----------------	---

Niveau 4	Bij artralgieën en artritis kan men door een uitgebreide anamnese en lichamelijk onderzoek gericht op gewrichten, interne organen, huid, zenuwstelsel een systemische vasculitis op het spoor komen. <i>D Mening van de werkgroep</i>
-----------------	--

Niveau 4	Aangezien vasculitis zich niet primair in de gewrichten manifesteert, is het niet zinvol een synoviumbiopsie te verrichten voor de diagnose en diagnostische work-up van vasculitis. <i>D Mening van de werkgroep</i>
-----------------	--

Aanbevelingen

Bij de aanwezigheid van artralgieën of artritis dient altijd een uitgebreide anamnese en lichamelijk onderzoek gericht op de gewrichten te worden verricht, inclusief lichamelijk onderzoek van interne organen, huid en zenuwstelsel, alsmede laboratorium- en ander aanvullend onderzoek, omdat tezamen met andere symptomen en/of verschijnselen de kans op de aanwezigheid van een andere aandoening, zoals vasculitis, toeneemt.

Bij het ontstaan van artralgieën of artritis in combinatie met petechieën of purpura is de kans aanwezigheid van vasculitis sterk verhoogd, en dient specialistisch onderzoek plaats te vinden ter bevestiging c.q. uitsluiting en verdere classificatie van vasculitis.

Bij in korte tijd (enkele weken tot maanden) ontstaan van artralgieën of artritis in combinatie van neuropathische klachten is de kans op aanwezigheid van vasculitis sterk verhoogd, en dient specialistisch onderzoek plaats te vinden ter bevestiging c.q. uitsluiting en verdere classificatie van vasculitis.

Literatuur

- Cohen Tervaert JW, Woude FJ van de, Kallenberg CGM. De ziekte van Wegener: Een ernstige aandoening met een sluipend begin. Ned T Geneesk 1987; 131: 1391-4.
- Noritake DT, Weiner SR, Bassett LW, Paulus HE, Weisbart R. Rheumatic manifestations of Wegener's granulomatosis. J Rheumatol 1987; 14: 949-51.

Myalgie, myopathie en spierbiopsie

Myalgie en myopathie

Spierpijn (myalgie) en myopathie (spierzwakte al dan niet in combinatie met myalgie) kunnen een uiting zijn van vasculitis, echter beide symptomen zijn niet erg specifiek en sensitief voor vasculitis. De myopathische afwijkingen kunnen direct het gevolg zijn van inflammatoire vasculaire afwijkingen (in dat geval wordt gesproken van myositis), maar ook secundair aan de neurogene afwijkingen die kunnen optreden bij vasculitis syndromen. Systematisch onderzoek naar het voorkomen van myalgie en myopathie bij vasculitis ontbreekt en derhalve kunnen geen betrouwbare epidemiologische gegevens worden gemeld.

Spierbiopsie

In het algemeen verdient het de voorkeur om histologische bevestiging van vasculitis te verkrijgen met behulp van een biopsie van een aangedaan orgaan (bijv. huid, nier, zenuw, neusslijmvlies, longen). Er kunnen zich evenwel omstandigheden voordoen dat geen orgaangericht biopsie kan worden afgenomen, en dan is een niet-orgaangerichte biopsie (zogenaamde blinde biopsie) een mogelijkheid. Spierbiopsie is van de niet-orgaangerichte biopsiemethoden (naast rectumslijmvlies- en lipbiopsie) de meest gebruikte techniek [Voskuyl, 2003; Tribe, 1981; Flipo, 1994]. De diagnostische waarde van een spierbiopsie wordt echter als laag bestempeld (< 25%). Dit hangt overigens meer samen met de techniek van biopsieren en het bewerken van het preparaat dan met de histologische interpretatie zelf. Factoren die de diagnostische waarde van spierbiopsieën bepalen, zijn o.a.:

- de hoeveelheid spiermateriaal die wordt verkregen;
- het 'scattered' voorkomen van vasculitisafwijkingen in spierweefsel;
- aantal coupes dat wordt beoordeeld;
- het verrichten van sprongseries bij het opsnijden van het materiaal.

De diagnostische opbrengst kan worden verhoogd tot 85% indien aan een aantal voorwaarden wordt voldaan:

- goede indicatie, d.w.z. een hogere a-priorikans op vasculitis;
- hoeveelheid spier verkregen met open chirurgische biopsie moet minimaal 1x1x1 cm zijn [Voskuyl, 2003];
- ten minste 20 coupes (4 sprongseries met 5 coupes per serie) over het gehele biopsie worden opgesneden en beoordeeld [Zwinderman, 2000];
- indien geen vasculitis aantoonbaar met eerder genoemde methode maar wel perivasculaire infiltraten aantoonbaar zijn, het materiaal verder geheel opsnijden [Voskuyl, 1998];
- indien geen vasculitis aantoonbaar met eerder genoemde methode maar hoge a-priorikans op vasculitis, het materiaal verder geheel opsnijden en beoordelen.

In hoeverre het spierbiopsie moet worden afgenomen uit een symptomatische spier (d.w.z. pijn of zwakte) is onduidelijk, hetgeen wordt geïllustreerd doordat zowel in symptomloze als uit symptomatische spieren vasculitis histologisch vastgesteld kan worden. Tenzij er sprake is van evidente spierzwakte, lijken eerder genoemde argumenten belangrijker voor de hoogte van diagnostische opbrengst van een spierbiopsie dan het wel of niet aanwezig zijn van symptomen.

Indien er sprake is van invaliderende kuitpijn al dan niet in combinatie met koorts/ en huidafwijkingen, dan is een geïsoleerde vasculitis van de kuit mogelijk aanwezig. Een spierbiopsie van de m. gastrocnemius is dan geïndiceerd [Khellaf, 2007].

De meest gebruikte techniek van spierbiopsie is de open chirurgische techniek, de zogenaamde huid-spier-fascie-biopsie, meestal ter plaats van de m. quadriceps femoris of de m. gastrocnemius [Voskuyl, 2003; Prayson, 2002]. Een alternatief voor de enkelvoudige open chirurgische spierbiopsie is een gecombineerde open chirurgische spierbiopsie uit de m. peroneus brevis met een zenuwbiopsie uit de nervus peroneus superficialis. De combinatie van dergelijke methoden verhoogt de opbrengst van de individuele biopsieplaatsen [Collins, 2000; Vital, 2006].

Behalve een open chirurgische spierbiopsie bestaat ook de mogelijkheid van een semi-open percutane spierbiopsie met een conchotoomtang of een naaldbiopsie [Dorph, 2001; Voskuyl, 2003; Magistris, 1998]. Deze

vinden plaats via een incisie van huid en fascie, waarbij spierbiopsies kunnen worden verkregen met een diameter variërend tussen de 3-5 mm voor de conchotoomtang en een lengte van 8-12 mm voor de naaldbiopsie. De diagnostische opbrengst van deze semi-open spierbiopsies lijken ten opzichte van de open chirurgische biopsies in het algemeen iets kleiner te zijn, waarschijnlijk als gevolg van de geringere hoeveelheid te verkrijgen materiaal. Het verrichten van spierbiopsies op meerdere plaatsen kan de diagnostische opbrengst verhogen, en als zodanig kunnen open en semi-open spierbiopsies beide een plaats hebben in de diagnostische work-up van vasculitis syndromen [Voskuyl, 2003; Prayson, 2006].

Voor histologisch onderzoek kan het spierweefsel het beste via isopentaan worden ingevroren. Dit levert niet alleen de beste morfologie, maar maakt ook enzymhistochemische kleuringen mogelijk, bijvoorbeeld ATP-ase kleuringen. Deze kunnen zeer informatief zijn, bij voorbeeld in geval van neurogene atrofie, die soms veroorzaakt wordt door vasculitis van (verzorgende vaten van) de aanvoerende zenuw. In de praktijk lijkt, indien het biopsie niet in een centrum wordt genomen is directe formale fixatie veiliger dan invriezen in vloeibare stikstof. Het risico op verlies van morfologie bij suboptimaal invriezen weegt zwaarder dan het verlies van enzymhistochemische mogelijkheden.

Het is uit de literatuur niet bekend in hoeverre het aantonen van vasculitis beïnvloed wordt door het gebruik van corticosteroïden. Om discussie hierover te vermijden kan het spierbiopsie beter worden afgenomen voordat gestart wordt met corticosteroïden.

Er zijn geen literatuur gegevens omtrent de diagnostische opbrengst van spierbiopsies bij alle soorten vasculitiden. Er is lijkt in eerste instantie geen indicatie te zijn voor spierbiopsies bij de volgende primaire vasculitis syndromen, onder meer vanwege de afwezigheid van betrokkenheid van bloedvaten in spieren hierbij: reuscelarteriitis/ arteriitis temporalis, ziekte van Takayasu, ziekte van Kawasaki, syndroom van Cogan, ziekte van Henoch-Schönlein, hypocomplementemische urticariële vasculitis, ziekte van Behçet.

Conclusies

Niveau 4	Spierpijn en spierzwakte kunnen een uiting zijn van kleinevatenvasculitis.
	<i>D Mening van de werkgroep</i>

Niveau 3	De opbrengst van een blind spierbiopt is als screeningmethode voor het stellen van de diagnose vasculitis minder dan 30%. <i>C</i> <i>Magistris, 1998; Prayson, 2002, 2006; Vital, 2006</i>
-----------------	--

Niveau 3	De opbrengst van een spierbiopt is hoog bij de aanwezigheid van een hoge a-priori kans op vasculitis van de kleine en middelgrote vaten indien sprake is van: <ol style="list-style-type: none"> 1. systemische verschijnselen van meerdere betrokken organen of neuropathie; 2. het spierbiopt van voldoende grootte is (1x1x1 cm); 3. er minimaal 20 coupes in sprongserie beoordeeld worden. <i>C</i> <i>Prayson, 2002, 2006; Vital, 2006; Voskuyl, 2003; Zwinderman, 2000</i>
-----------------	---

Niveau 4	Het heeft de voorkeur om een spierbiopt af te nemen voor het starten van corticosteroïden. <i>D</i> <i>Mening van de werkgroep</i>
-----------------	---

Aanbevelingen

Een spierbiopt in het kader van vasculitis is aangewezen indien er sprake is van ernstige spierzwakte (betreffende spiergroep) of kuitpijn (bijv. biopt m. gastrocnemius), tenzij op een minder belastende wijze histologisch bewijs voor vasculitis verkregen kan worden. Een spierbiopt dient ook overwogen/verricht te worden als er sprake is van verdenking vasculitis, maar er geen orgaangericht biopt kan worden verricht c.q. geen ander orgaan is betrokken.

Bij het stellen van de indicatie van een spierbiopt en het verrichten van de beoordeling van spierbiopten dient rekening gehouden te worden met:

- goede indicatie, d.w.z. een hogere a-priorikans op vasculitis, veelal een expert opinion;
- hoeveelheid spier verkregen met open chirurgische biopsie moet minimaal 1x1x1 cm zijn;
- tenminste 20 coupes over het gehele biopt worden opgesneden en beoordeeld;
- indien geen vasculitis aantoonbaar met eerder genoemde methode maar wel perivasculaire infiltraten aantoonbaar zijn, het materiaal verder geheel opsnijden;
- indien geen vasculitis aantoonbaar met eerder genoemde methode maar hoge a-priorikans op vasculitis, het spiermateriaal verder geheel opsnijden en beoordelen;
- het heeft de voorkeur om een spierbiopt af te nemen voor het starten van corticosteroïden.

Literatuur

- Collins MP, Mendell JR, Periquet MI, Sahenk Z, Amato AA, Groinseth GS, et al. Superficial peroneal nerve/peroneus brevis muscle biopsy in vasculitic neuropathy. *Neurology* 2000; 55: 636-43.
- Dorph C, Nennesmo I, Lundberg IE. Percutaneous conchotome muscle biopsy. A useful diagnostic and assessment tool. *J Rheumatol* 2001; 28: 1591-9.
- Flipo RM, Janin A, Hachulla E, Houvenagel E, Foulet A, Cardon T, et al. Labial salivary gland biopsy assessment in rheumatoid vasculitis. *Ann Rheum Dis* 1994 ; 53: 648-52.
- Khellaf M, Hamidou M, Pagnoux C, Michel M, Brisseau JM, Chevalier X, et al. Vasculitis restricted to the lower limbs: a clinical and histopathological study; *Ann Rheum Dis* 2007; 66: 554-6.
- Magistris MR, Kohler A, Pizzolato G, Morris MA, Baroffio A, Bernheim L, et al. Needle muscle biopsy in the investigation of neuromuscular disorders. *Muscle and Nerve* 1998; 21: 194-200.

- Prayson RA. Skeletal muscle vasculitis exclusive of inflammatory myopathic conditions: a clinicopathological study of 40 patiënts. *Hum Pathol* 2002; 33: 989-95.
- Prayson RA. Diagnostic Yield associated with multiple simultaneous skeletal muscle biopsies. *Am J Clin Pathol* 2006; 126: 843-8.
- Tribe CR, Scott DG, Bacon PA. Rectal biopsy in the diagnosis of systemic vasculitis. *J Clin Pathol*.1981; 34: 843-50.
- Vital C, Vital A, Canon M, Jaffe A, Viillard JF, Ragnaud JM, et al. Combined nerve and muscle biopsy in the diagnosis of vasculitic neuropathy. A 16-year retrospective study of 202 cases. *J Peripheral Nerv Sys* 2006; 11: 20-9.
- Voskuyl AE, Duinen SG van, Zwinderman AH, Breedveld FC, Hazes JMW. The diagnostic value of perivascular infiltrates in muscle biopsy specimens for assessment of rheumatoid vasculitis. *Ann Rheum Dis* 1998; 57: 114-7.
- Voskuyl AE, Hazes JM, Zwinderman AH, Paleolog EM, Meer FJ van der, Daha MR, et al. Diagnostic strategy for the assessment of rheumatoid vasculitis. *Ann Rheum Dis*. 2003; 62: 407-13.
- Zwinderman AH, Voskuyl AE, Schelhaas DD, Duinen SG van, Bas JM van der, Hazes JMW. Diagnostic strategies for histological examination of muscle biopsy specimens for the assessment of vasculitis in rheumatoid arthritis. *Stat Med* 2000; 19: 3433-47.

HOOFDSTUK 3. HUID

Uitgangsvragen

- 3a. Welke klachten of symptomen van de huid kunnen passen bij een vasculitis van de huid? En hoe vaak?
- 3b. Welke klachten of symptomen buiten de huid kunnen passen bij een tot de huid beperkte vasculitis? En hoe vaak?
- 3c. Welke klachten of symptomen van de huid kunnen passen bij een systemische vasculitis? En hoe vaak?
- 3d. Welke diagnostiek is nodig voor het stellen van de diagnose vasculitis van de huid?

Vraag 3a. Welke klachten of symptomen van de huid kunnen passen bij een vasculitis van de huid? En hoe vaak?

Inleiding

De Chapel-Hill-indeling van vasculitis is gebaseerd op grootte van de aangedane vaten, deze grootte kan correleren met de dermatologische bevindingen. Daarom kan de dermatoloog een belangrijke rol spelen bij het stellen van de diagnose en het bepalen van de onderzoeksrichting. Het doel van dit hoofdstuk is het herkennen van de klinische manifestaties van vasculitis van de huid, het kunnen inschatten en plaatsen van betrokkenheid van andere organen dan de huid en de uiteindelijke diagnose, het verrichten van adequate huiddiagnostiek en het aanvragen van relevante aanvullende onderzoeken.

Bespreking van de literatuur

De zoekstrategie (zie bijlage 5) leverde negentig artikelen op waarvan de abstracts door twee personen onafhankelijk van elkaar zijn beoordeeld. Na selectie op basis van deze abstracts vielen zestig artikelen af. Er bleven dertig artikelen over die full-text zijn beoordeeld op hun kwaliteit en inhoud. Van de dertig artikelen die full-text voor deze vragen werden beoordeeld, bleken 22 uiteindelijk geschikt om de uitgangsvragen te beantwoorden. Acht artikelen waren niet bruikbaar omdat er daarin zeer kleine aantallen patiënten werden beschreven (n=1-4). Zeventien studies handelden over de vraag welke, en in welke frequentie huidafwijkingen voorkwamen bij de diagnose vasculitis.

Vier artikelen vergeleken verschillende vormen van vasculitis met elkaar, dertien artikelen gingen uit van een vastgesteld type vasculitis en beschreven daarna welke huidverschijnselen daarbij werden gevonden. Vier artikelen gingen uit van een van de klinische verschijnselen passend bij vasculitis en berekenden daarna bij hoeveel mensen een histologisch bevestigde vasculitis werd gevonden. Kenmerken van de studies zijn weergegeven in de evidence tabel in bijlage 7. De symptomen die kunnen passen bij vasculitis van de huid en de frequentie daarvan zijn weergegeven in tabel 3.1.

Tabel 3.1. Frequenties van huidverschijnselen bij vasculitis

	Frequentie	Aantal studies
Palpabele purpura	10-100%	13
Nodi	1-38%	13
Erythemateuze papels	2-25%	13
Ulcera	8-46%	8

Livedo	1-56%	7
Urticariële laesies	1-21%	5
Pustels	1-17%	2
Ischemie/infarcten	1-30%	2
Hemorragische skin rash	20%	1
Bullae	1-10%	3
Vesikels	1%	1
Raynaud	1%	1

De meest frequent voorkomende huidafwijkingen bij vasculitis volgens de literatuur zijn palpabele purpura. Ulcera, papels, petechieën, nod(ul)i, urticariële laesies en livedo vormen een middengroep. Weinig frequent zijn bullae, het raynaudfenomeen, pustels, vesikels, necrose en ulceratie. Wel is het per vasculitisvorm verschillend welke klinische verschijnselen het meest worden gezien. Volgens de leerboeken en reviewartikelen zijn bij kleinevatenvasculitis met name de volgende verschijnselen te vinden: palpabele purpura, papels, vesikels, petechieën en splinterbloedingen, pustels en urticariële laesies. Nod(ul)i, livedo, necrose en ulceratie komen bij kleinevatenvasculitis veel minder vaak voor (die zijn kenmerkend voor middelgrotevatenvasculitis). Wanneer wordt uitgegaan van een bepaald type vasculitis, worden huidafwijkingen gerapporteerd in zeer wisselende frequenties (tabel 3.2).

Tabel 3.2. Frequentie van huidafwijkingen bij verschillende types vasculitis, zoals gerapporteerd in diverse studies

Type vasculitis	Frequentie
Wegener	14 %, resp. 47%
p-ANCA kleinevatenvasculitis	19 resp. 9 %
Churg-straussvasculitis	40 resp. 49 %
CSVV(cutaneous small vessel vasculitis)	51 resp. 100 %
Microscopische polyangiitis	62 %
Cutane PAN	80 %
Henoch-schönleinpurpura	100 %

Palpabele purpura komt vaak voor bij vasculitis. Echter, wanneer een patiënt palpabele purpura heeft, staat het niet vast dat het een vasculitis betreft. Eén studie heeft namelijk laten zien dat bij patiënten met palpabele purpura, 3% van de patiënten geen vasculitis had maar een bacteriëmie [Garcia, 2001]. Het lijkt echter wel zo te zijn dat de afwezigheid van palpabele purpura de diagnose vasculitis van de kleine vaten van de huid onwaarschijnlijk maakt. De studie van Kavipurapu et al. rapporteert dat 100% van de patiënten met niet-palpabele purpura geen vasculitis heeft [Kavipurapu, 1991].

Bij middelgrotevatenvasculitis, wordt de klinische presentatie gedomineerd door nodi, ulcera, en livedo. Urticariële laesies die gezien kunnen worden bij vasculitis verschillen van 'echte' urticaria doordat zij meestal langer dan 48 uur blijven bestaan, het onderscheid kan echter moeilijk zijn.

Conclusies

Niveau 2	<p>Palpabele purpura zijn de meest voorkomende huidafwijkingen bij vasculitis van de kleine vaten van de huid. De kans dat men met vasculitis te maken heeft neemt toe als deze afwijkingen gepaard gaan met, nod(ul)i, erythemateuze papels, ulcera, livedo, urticariële laesies en necrose van de huid.</p> <p><i>B zie tabel 3.1 en bijbehorende referenties.</i></p>
Niveau 2	<p>Minder frequente huidafwijkingen bij vasculitis van de kleine vaten van de huid zijn bullae, pustels, vesikels en het raynaudfenomeen.</p> <p><i>B zie tabel 3.1 en bijbehorende referenties</i></p>
Niveau 3	<p>Palpabele purpura kan ook een uiting zijn van een andere aandoening dan vasculitis, zoals bacteriëmie.</p> <p><i>C Garcia 2001</i></p>
Niveau 2	<p>De combinatie van nodi, livedo, eventueel met necrose en ulcera is zeer suggestief voor de diagnose cutane PAN.</p> <p><i>B Agard, 2003; Guillevin, 1999</i> <i>C Daoud, 1994</i> <i>D Fiorentino, 2003</i></p>

Aanbevelingen

Bij patiënten met palpabele purpura moet men altijd denken aan vasculitis; zeker als dat voorkomt in combinatie met nod(ul)i, papels, ulcera, livedo, urticariële laesies en necrose.

Bij patiënten met nodi, livedo, eventueel met necrose en ulcera moet men altijd denken aan cutane PAN.

Literatuur behorende bij vraag 3a

- Agard C, Mouthon L, Mahr A, Guillevin L. Microscopic polyangiitis and polyarteritis nodosa, how and when do they start? *Arthritis Rheumatism* 2003; 49: 709-15.
- Alpsoy E, Uzun S, Akman A, Alpaslan Acar M, Memisoglu HR, et al. Histological and immunofluorescence findings of non-follicular papulopustular lesions in patiënts with Behcet's disease. *JEADV* 2003; 17: 521-4.
- Cupps TR, Springer RM, Fauci AS. Chronic, recurrent small-vessel cutaneous vasculitis, clinical expresience in 13 patiënts. *JAMA* 1982; 247: 1994-8.

- Daoud MS, Gibson LE, DeRemee RA, Specks U, el-Azhary RA, Daniel Su WP. Cutaneous Wegener's granulomatosis: clinical, histopathologic and immunopathologic features of thirty patients. *J Am Acad Dermatol* 1994; 31: 605-12.
- Daoud MS, Hutton KP, Gibson LE. Cutaneous periarteritis nodosa: a clinicopathological study of 79 cases. *Br J Dermatol* 1997; 136: 706-13.
- Davis MD, Daoud MS, McEvoy MT, Su WP. Cutaneous manifestations of Churg-Strauss syndrome: a clinicopathologic correlation. *J Am Acad Dermatol* 1997; 37: 199-203.
- Fiorentino DF. Cutaneous vasculitis. *J American Acad Dermatol* 2003; 48: 311-40.
- Frances C, Du LT, Piette JC, Saada V, Boisnic S, Wechsler B, Bletry O, Godeau P. Wegener's granulomatosis. Dermatological manifestations in 75 cases with clinicopathologic correlation. *Arch Dermatol* 1994; 130: 861-7.
- Garcia-Porrúa C, Gonzalez-Gay MA. Bacterial infection presenting as cutaneous vasculitis in adults. *Clin Exp Rheumatol* 1999; 17: 471-3.
- Garcia-Porrúa C, Llorca J, Gonzalez-Louzao C, Gonzalez-Gay MA. Hypersensitivity vasculitis in adults: a benign disease usually limited to skin. *Clin Exp Dermatol* 2001; 19: 85-8.
- Guillevin L, Cohen P, Gayraud M, Lhote F, Jarousse B, Casassus P. Churg-Strauss syndrome: clinical study and long-term follow-up of 96 patients. *Medicine (Baltimore)* 1999; 78: 26-37.
- Guillevin L, Durand-Gasselin B, Cevallos R, Gayraud M, Lhote F, Callard P, et al. Microscopic polyangiitis. *Arthritis and Rheumatism* 1999; 42: 421-30.
- Haugeberg G, Bie R, Benvold A, Storm Larsen A, Johnsen V. Primary vasculitis in a norwegian community hospital: a retrospective study. *Clin Rheumatol* 1998; 17: 364-8.
- Ioannidou DJ, Krasagakis K, Daphnis EK, Peralis KE, Sotsiou F, Tosca AD. Cutaneous small vessel vasculitis: an entity with frequent renal involvement. *Arch Dermatol* 2002; 138: 412-4.
- Kavipurapu VR, Su WPD, Peters MS. Purpura Simplex (inflammatory purpura without vasculitis): a clinicopathologic study of 174 cases. *J Am Acad Dermatol* 1991; 25: 642-7.
- Mimouni D, Ng PP, Rencic A, Nikolskaia OV, Bernstein BD, Nousari HC. Cutaneous polyarteritis nodosa in patients presenting with atrophie blanche. *Br J Dermatol* 2003; 148: 789-94.
- Murali NS, George R, John GT, Chandi SM, Jacob M, Jeyaseelan L, et al. Problems of classification of Henoch Schonlein purpura: an Indian perspective. *Clin Exp Dermatol* 2002; 27: 260-3.
- Voskuyl AE, Hazes EM, Zwinderman AH, Paleolog EM, Meer FJ van der, Daha MR, et al. Diagnostic strategy for the assessment of rheumatoid vasculitis. *Ann Rheum Dis* 2003; 62: 407-13.
- Wang Y, Zhao M, Yu J, Xin G, Liu Y, Zhang Y, et al. The clinical and pathological characteristics of Chinese elderly patients with anti-neutrophil cytoplasmic autoantibodies associated small vessel vasculitis. *Exp Gerontology* 2004; 39: 1401-5.

Vraag 3b. Welke klachten of symptomen buiten de huid kunnen passen bij een tot de huid beperkte vasculitis? En hoe vaak?

Goede prospectieve cohortstudies die hebben geanalyseerd hoe de relatie is tussen huidverschijnselen passend bij vasculitis van de huid, klinische verschijnselen in andere organen dan de huid, laboratoriumgegevens en de uiteindelijke diagnose, zijn niet voorhanden. Dezelfde literatuur, bestaande uit retrospectieve cohortstudies met verschillende selectiecriteria, gebruikt voor de beantwoording van vraag 3a, is hetgeen ter beschikking staat. Aanvullend leverde de search een aantal, eveneens retrospectieve, studies die het voorkomen van klinische verschijnselen in andere organen dan de huid beschrijven, bij patiënten die uiteindelijk de diagnose tot de huid beperkte kleinevatenvasculitis hebben gekregen.

Meerdere studies geven onvoldoende details om met voldoende betrouwbaarheid frequenties van voorkomen van niet-cutane verschijnselen bij tot de huid beperkte vasculitis te kunnen afleiden [Gyselbrecht, 1984; Sanchez, 1985; Hodge, 1987; Jessop, 1995; Sais, 1998]. Duidelijk is wel dat verhoogde bloedbezinking, koorts, artralgie, erythrocyturie en (niet nader gespecificeerde) klachten

van het maag-darmkanaal bij een aantal patiënten met tot de huid beperkte vasculitis zonder gediagnosticeerde onderliggende aandoening moet voorkomen. In de genoemde studies wordt zonder uitzondering het optreden van neurologische verschijnselen in de vorm van multipole mononeuropathie geassocieerd gevonden met een nader te diagnosticeren onderliggende aandoening, met name systemische vasculitiden, cryoglobulinemie en bindweefselziekten. In de studie van Blanco, werd koorts beschreven bij 20%, gewrichtsklachten bij 60%, verhoogde bezinking bij 60% en nefropathie bij 10% van de in totaal 70 patiënten met tot de huid beperkte vasculitis [Blanco, 1998]. Tai et al. bestudeerden 57 patiënten met geïsoleerde cutane vasculitis en vonden renale verschijnselen bij 6 (inclusief 2 met nierfunctiestoornissen) en gastro-intestinale verschijnselen bij eveneens 6 van hen [Tai, 2006]. Martinez-Taboada vond renale verschijnselen (uitsluitend microscopische hematurie) bij 7 en gastro-intestinale verschijnselen bij 5 van 95 patiënten geclassificeerd als geïsoleerde cutane vasculitis [Martinez-Taboada, 1997]. Tot slot wordt in een tweetal studies het frequent voorkomen van gewrichtsklachten, klachten van het maag-darmkanaal en erythrocyturie en proteïnurie beschreven bij respectievelijk 90 en 184 patiënten met middels cutane biopsie bewezen vasculitis, waarbij een relatie wordt gesuggereerd tussen de uitgebreidheid van de huidafwijkingen en het meer voorkomen van extra cutane verschijnselen door een auteur [Ioannidou, 2002]. Dit wordt echter tegengesproken in een andere studie [Cribier, 1999]. De gevonden gegevens zijn samengevat in tabel 3.3.

Tabel 3.3. Voorkomen van verschijnselen buiten de huid bij patiënten met geïsoleerde cutane kleinevatenvasculitis zonder onderliggende systeemaandoening

Verschijnsel	Frequentie
Koorts	tot 20%
Gewichtsverlies	wordt beschreven als weinig frequent voorkomend
Gewrichtsklachten	tot 60%
Renale afwijkingen	tot 45% meest frequent in de vorm van microscopische hematurie en/of proteïnurie; nierfunctiestoornissen weinig frequent
Klachten maag-darmkanaal	tot 40%

Een belangrijk gegeven voortkomend uit een aantal studies is, dat de (ACR) American College of Rheumatology-criteria, opgesteld voor het classificeren van hypersensitivity vasculitis en henoch-schönleinpurpura, die voor een belangrijk deel zijn gebaseerd op het al dan niet voorkomen van extra cutane verschijnselen (zie tabel 3.4), niet in staat zijn een goed onderscheid te maken tussen de twee aandoeningen. Veel patiënten die zich presenteren met cutane vasculitis, meestal in de vorm van uitgebreide palpabele purpura, classificeren volgens deze criteria voor beide aandoeningen [Michel, 1992; Jessop, 1995; Tai, 2006].

Tabel 3.4. ACR criteria voor het onderscheid tussen hypersensitivity vasculitis en henoch-schönleinpurpura [Calabrese, 1990; Mills, 1990]

1	Palpabele purpura
2	Angine abdominale
3	Gastro-intestinaal bloedverlies
4	Hematurie (> 1 erythrocyt phf)
5	Leeftijd bij debuut symptomen ≤ 20 jaar

6	Geen medicatie bij debuut symptomen
---	-------------------------------------

Classificatie als henoch-schönleinpurpura bij ≥ 3 van deze 6 criteria, als hypersensitivity vasculitis bij ≤ 2 criteria.

Conclusies

Niveau 2	<p>Verschijselen als koorts, gewrichtsklachten, (microscopische) hematurie en/of proteïnurie, zeker in milde vorm, komen frequent voor bij patiënten met het beeld van kleinevatenvasculitis van de huid en wijzen niet met zekerheid op het bestaan van een systemische vasculitis.</p> <p><i>B</i> Martinez-Taboada, 1997; Blanco, 1998; Cribier, 1999; Ioannidou, 2002; Tai, 2006 <i>C</i> Hodge, 1987; Jessop, 1995; Sais, 1998</p>
-----------------	---

Niveau 3	<p>Ernstige algemene verschijnselen als gewichtsverlies of duidelijke aantasting van orgaanfunctie in de vorm van bijvoorbeeld kortademigheid, hemoptoë, bloedverlies in de tractus digestivus, nierfunctieverlies of neurologische sensibele, motorische of centrale verschijnselen, passen niet bij tot de huid beperkte kleinevatenvasculitis en moeten leiden tot sterke verdenking op het bestaan van een systemische aandoening.</p> <p><i>C</i> Jessop, 1995; Blanco, 1998; Sais, 1998; Tai, 2006 <i>D</i> Fiorentino, 2003</p>
-----------------	--

Niveau 2	<p>De door de ACR geformuleerde criteria voor het classificeren van vasculitis als henoch-schönleinpurpura dan wel leukocytoclastische vasculitis zijn onvoldoende specifiek voor gebruik bij de individuele patiënt met purpura.</p> <p><i>B</i> Michel, 1992; Jessop, 1995; Watts, 1998; Murali, 2002; Tai, 2006</p>
-----------------	--

Aanbevelingen

Bij een patiënt die zich presenteert met voor vasculitis verdachte symptomen in de huid is de behandelende arts bedacht op het bestaan van een systemische vasculitis en verricht men uitgebreide anamnese en lichamelijk onderzoek gericht op interne organen, gewrichten en zenuwstelsel, alsmede laboratorium- en ander aanvullend onderzoek, omdat tezamen met andere symptomen en/of verschijnselen de kans op de aanwezigheid van een andere aandoening, zoals systemische vasculitis, toeneemt.

Literatuur

- Blanco R, Martinez-Taboada VM, Rodriguez-Valverde V, Garcia-Fuentes M Cutaneous vasculitis in children and adults. Associated diseases and etiologic factors in 303 patients. *Medicine (Baltimore)* 1998; 77: 403-18.
- Calabrese LH, Michel BA, Bloch DA, Arend WP, Edworthy SM, Fauci AS, et al. The American College of Rheumatology 1990 criteria for the classification of hypersensitivity vasculitis. *Arthritis Rheum* 1990; 33: 1108-13.

- Cribier B, Couillet D, Meyer P, Grosshans E. The severity of histopathological changes of leukocytoclastic vasculitis is not predictive of extracutaneous involvement. *Am J Dermatopathol* 1999; 21: 532-6.
- Gyselbrecht L, DeKeyser F, Ongenae K, Naeyaert J, Praet M, Veys E. Etiological factors and underlying conditions in patiënten with leukocytoclastic vasculitis. *Clin Exp Rheumatol* 1996; 14: 665-8.
- Hodge SJ, Callen JP, Ekenstam E. Cutaneous leukocytoclastic vasculitis: correlation of histopathological changes with clinical severity and course. *J Cutan Pathol* 1987; 14: 279-84.
- Ioannidou DJ, Krasagakis K, Daphnis EK, Peralis KE, Sotsiou F, Tosca AD. Cutaneous small vessel vasculitis: an entity with frequent renal involvement. *Arch Dermatol* 2002; 138: 412-4.
- Jessop SJ. Cutaneous leukocytoclastic vasculitis: a clinical and aetiological study. *Br J Rheumatol* 1995; 34: 942-5.
- Martinez-Taboada VM, Blanco R, Garcia-Fuentes M, Rodriguez-Valverde V. Clinical features and outcome of 95 patiënten with hypersensitivity vasculitis. *Am J Med* 1997; 102: 186-91.
- Michel BA. Classification of vasculitis. *Curr Opin Rheumatol* 1992; 4: 3-8.
- Mills JA, Michel BA, Bloch DA, Calabrese LH, Hunder GG, Arend WP, et al. The American College of Rheumatology 1990 criteria for the classification of Henoch-Schonlein purpura. *Arthritis Rheum* 1990; 33: 1114-21.
- Murali NS, George R, John GT, Chandi SM, Jacob M, Jeyaseelan L, et al. Problems of classification of Henoch Schonlein purpura: an Indian perspective. *Clin Exp Dermatol* 2002; 27: 260-3.
- Sais G, Vidaller A, Jucgla A, Servitje O, Condom E, Peyri J: Prognostic factors in leukocytoclastic vasculitis: a clinicopathologic study of 160 patiënten. *Arch Dermatol* 1998; 134: 309-15.
- Sanchez NP, Hale HM van, Su WP. Clinical and histopathologic spectrum of necrotizing vasculitis. Report of findings in 101 patiënten. *Arch Dermatol* 1985; 121: 220-4.
- Tai YJ, Chong AH, Williams RH, Cumming S, Kelly RI. Retrospective analysis of adult patiënten with cutaneous leukocytoclastic vasculitis. *Australas J Dermatol* 2006; 47: 92-6.
- Watts RA, Jolliffe VA, Grattan CE, Elliott J, Lockwood M, Scott DG. Cutaneous vasculitis in a defined population--clinical and epidemiological associations. *J Rheumatol* 1998; 25: 920-4.

Vraag 3c. Welke klachten of symptomen van de huid kunnen passen bij een systemische vasculitis? En hoe vaak?

Resultaten

Wanneer uitgegaan wordt van een klinische presentatie van vasculitis van de huid, wordt bij 30-63% van de patiënten een tot de huid beperkte vorm van vasculitis gevonden zonder systemische ziekte of duidelijke uitlokkende factoren. De reviews spreken over respectievelijk 35% en 45-55%. Onderliggende oorzaken, indien aanwezig, bij patiënten die zich presenteren met cutane vasculitis zoals gevonden in de verschillende studies zijn samengevat weergegeven in tabel 3.5.

Tabel 3.5. Onderliggende oorzaken geïdentificeerd bij diagnose of tijdens beperkte follow-up in patiënten die zich presenteren met cutane kleinevatenvasculitis zoals gerapporteerd in diverse studies

Auteur	Sais	Hodge	Gyselbrecht	Sanchez	Watts	Jessop	Blanco	Garcia-Porrúa	Gibson	Fiorentino	Range (%)
Aantal patiënten (n)	160	54	63	101	84	69	303	62	R	R	
Infecties	28		10	9	5	35	3	11		15-20	3-35
Medicatie	10	11	8	13	1	9				10-15	1-15
Maligniteiten	10	2	3	8	8	4	2	4	5	<5	2-10
Bindweefselziekte nno	8					23			22		8-23
RA		6	2	12	1		6	12			1-12
SLE		6	6	6	5		2	8			2-8
Ziekte van Sjögren		2		3	3		1	3			2-3
Ziekte van Behçet	2		3					2			2-3
Sarcoïdose	2						1	1			1-2
Hypergamma-globulinemie		4		2							2-4
Cryoglobulinemie	1		2	3			7	5			1-7
HSP		4	10				23	15	15		4-23
PAN			2	7			10	4			2-10
Ziekte van Wegener			3	3	6		2	2			2-6
Ziekte van Churg-Strauss	3				3		1				1-3
Darmziekten	3										2-5
Overig	3				3		1	2			1-3

De infecties die het meest gerapporteerd worden zijn bacteriële infecties met voornamelijk streptokokken, en virale infecties (hepatitis B en C). Medicatie die vasculitis kan uitlokken is zeer divers. Maligniteiten die bij vasculitis gevonden kunnen worden zijn vaak paraproteïnemieën of lymfoproliferatieve aandoeningen. Het aandeel van solide tumoren is klein.

Er is geen duidelijke correlatie van de verschillende huidefflorescenties met aan- of afwezigheid van systemische vasculitis [Sais, 1998]. Frequent kan een verhoogde bezinking worden gevonden (52% en 70%) en artralgieën (50%). Zoals beschreven bij onderdeel 3b discrimineren deze bevindingen echter niet tussen tot de huid beperkte en systemische vasculitis [Sais, 1998; Jessop, 1995; Hodge, 1987].

Conclusies

Niveau 2	<p>Bij 30-63% van de patiënten met huidvasculitis wordt een geïsoleerde vasculitis gevonden. Bij 37-70% wordt een onderliggende oorzaak gevonden. Dat kan een infectieuze of niet-infectieuze inflammatoire ziekte zijn, of bijvoorbeeld medicatie of een maligniteit.</p> <p><i>B zie tabel 3.5 en bijbehorende referenties</i></p>
-----------------	--

Niveau 3	De verschillende vormen van huidefflorescenties bieden geen aanknopingspunt voor het discrimineren tussen geïsoleerde of niet-geïsoleerde vasculitis. <i>B Sais, 1998</i> <i>C Hodge, 1987</i>
-----------------	--

Aanbeveling

Zowel bij bewezen vasculitis van de huid als bij zeer sterke verdenking op vasculitis van de huid is onderzoek naar systemische vasculitis aangewezen. Dit onderzoek wordt besproken in de *Samenvatting/diagnostisch stroomdiagram*.

Literatuur

- Blanco R, Martinez-Taboada VM, Rodriguez-Valverde V, Garcia-Fuentes M Cutaneous vasculitis in children and adults. Associated diseases and etiologic factors in 303 patiënten. *Medicine* 1998; 77: 403-18.
- Fiorentino DF. Cutaneous vasculitis. *J American Acad Dermatol* 2003; 48: 311-40.
- Garcia-Porrua C, Gonzalez-Gay MA. Comparative clinical and epidemiological study of hypersensitivity vasculitis versus Henoch Schonlein purpura in adults. *Semin Arthritis Rheum* 1999; 28: 404-12.
- Gibson LE: Cutaneous vasculitis update. *Dermatol Clin* 2001; 19: 603-15.
- Gyselbrecht L, DeKeyser F, Ongenae K, Naeyaert J, Praet M, Veys E. Etiological factors and underlying conditions in patiënten with leukocytoclastic vasculitis. *Clin Exp Rheumatol* 1996; 14: 665-8.
- Hodge SJ, Callen JP, Ekenstam E. Cutaneous leukocytoclastic vasculitis: correlation of histopathological changes with clinical severity and course. *J Cutan Pathol* 1987; 14: 279-84.
- Jessop SJ. Cutaneous leukocytoclastic vasculitis: a clinical and aetiological study. *Br J Rheumatol* 1995; 34: 942-5.
- Sais G, Vidaller A, Jucgla A, Servitje O, Condom E, Peyri J: Prognostic factors in leukocytoclastic vasculitis: a clinicopathologic study of 160 patiënten. *Arch Dermatol* 1998; 134: 309-15.
- Sanchez NP, Hale HM van, Su WP. Clinical and histopathologic spectrum of necrotizing vasculitis. Report of findings in 101 patiënten. *Arch Dermatol* 1985; 121: 220-4.
- Voskuyl AE, Hazes EM, Zwinderman AH, Paleolog EM, Meer FJ van der, Daha MR, et al. Diagnostic strategy for the assessment of rheumatoid vasculitis. *Ann Rheum Dis* 2003; 62: 407-13.
- Watts RA, Jolliffe VA, Grattan CE, Elliott J, Lockwood M, Scott DG. Cutaneous vasculitis in a defined population-clinical and epidemiological associations. *J Rheumatol* 1998; 25: 920-4.

Vraag 3d. Welke diagnostiek is nodig voor het stellen van de diagnose vasculitis van de huid?

In alle literatuur betreffende de huidverschijnselen van vasculitis kwam naar voren dat het nemen van een huidbiopt een essentiële stap is in de diagnostiek van vasculitis. Hierop werden de volgende vragen geformuleerd:

- 3d.1. Welke verschijnselen moeten in een biopt van de huid worden gezien om de diagnose vasculitis te stellen?
- 3d.2. Welke technische aspecten zijn van belang bij het nemen van de biopsie (grootte, plaats, tijdstip)?
- 3d.3. Wat is de plaats van immunofluorescentieonderzoek van de huid?

Bespreking van de literatuur

Om deze vragen te beantwoorden is in 2005 gezocht in de literatuurdatabase Medline. De zoekstrategie is op te vragen bij het CBO en is samengevat in bijlage 5. Na taalbeperking tot het Engels, Duits, Frans en Nederlands bleven 63 artikelen over waarvan de abstracts door twee personen onafhankelijk van elkaar zijn beoordeeld. Na selectie op basis van deze abstracts vielen 21 artikelen af. Er bleven 42 artikelen over die full-text zijn beoordeeld op hun kwaliteit en inhoud. Hiervan bleken 10 artikelen bruikbaar. Aanvullend is gezocht met behulp van recente reviews en leerboeken. Via deze reviews werden nog eens 9 goed bruikbare artikelen gevonden. De resultaten zijn weergegeven in tabellen in bijlage 6.

3d.1. Welke verschijnselen moeten in een biopsie van de huid worden gezien om de diagnose vasculitis te stellen?

In de enige studie van niveau B, die het voorkomen van de histologische kenmerken bij cutane leukocytoclastische vasculitis onderzocht, [Hodge, 1987] wordt de volgende frequentie van voorkomen aangegeven (tabel 3.6):

Tabel 3.6. Histologische kenmerken bij cutane leukocytoclastische vasculitis

	Percentage
Leukocytoclasie	98,1
Infiltraat met neutrofielen rond bloedvat en in bloedvatwand	96,3
Erytrocytenextravasatie	90,7
Fibrinoïde necrose	74,1
Trombi	68,5
Necrose	14,8

Histologische kenmerken die vereist zijn voor de diagnose vasculitis worden weergegeven in tabel 3.7. Het betreft een compilatie van data uit 4 reviews [niveau D: Stone, 2001; Carlson, 2005; Fiorentino, 2003; Sunderkotter, 2004] en 4 studies [2 van niveau B: Hodge, 1987; Sais, 1998, 2 van niveau C: Davis, 1997; Barnadas, 2004].

Tabel 3.7. Vereiste histopathologische kenmerken om de diagnose vasculitis te kunnen stellen.

Infiltraat met neutrofielen rond bloedvat en in bloedvatwand	7/8 (87,5%)
Fibrinoïde necrose	7/8 (87,5%)
Leukocytoclasie	4/8 (50%)
Erytrocytenextravasatie	4/8 (50%)
Necrose	4/8 (50%)
Trombi	1/8 (12,5%)

In een studie over urticaria blijkt dat een neutrofiel infiltraat rond de bloedvaten en in de vaatwand ook bij urticaria voorkomt, en niet specifiek is voor urticariële vasculitis [Peters, 1985]. Urticariële vasculitis wordt in deze context gebruikt als een beschrijvende cutane uitingsvorm en niet als een

aparte classificerende diagnose. Primaire kleinevatenvasculitis kan zich in de huid klinisch manifesteren in de vorm van urticae. De aanwezigheid van granulomen met eosinofielen bij vasculitis wordt als kenmerkend beschouwd voor churg-straussvasculitis. De aanwezigheid bij vasculitis van granulomen zonder eosinofielen wordt als kenmerkend beschouwd voor ziekte van Wegener [niveau B: Sais, 1998; niveau C: Davis, 1997; niveau D: Carlson, 2005].

Conclusies

Niveau 2	<p>Een neutrofiel infiltraat rond en in de bloedvatwand in combinatie met fibrinoïde necrose en/of leukocytoclasie en erythrocytenextravasatie, kan als meest kenmerkende bevinding worden beschouwd voor de diagnose leukocytoclastische vasculitis van de huid. Trombi en necrose komen minder vaak voor.</p> <p><i>B Hodge, 1987; Sais, 1998</i> <i>C Davis, 1997; Barnadas, 2004</i> <i>D Stone, 2001; Carlson, 2005; Fiorentino, 2003; Sunderkotter, 2004</i></p>
-----------------	--

Niveau 3	<p>Een neutrofiel infiltraat alleen rond de bloedvaten en in de bloedvatwand maar zonder fibrine en/of leukocytoclasie en erythrocytenextravasatie is niet specifiek, en dus onvoldoende voor de diagnose vasculitis.</p> <p><i>C Peters, 1985</i></p>
-----------------	--

Niveau 3	<p>De aanwezigheid van granulomen met eosinofielen bij vasculitis in het huidbiopt is sterk suggestief voor de ziekte van churg-straussvasculitis of Wegener, maar kan ook voorkomen bij andere granulomateuze aandoeningen. De aanwezigheid van granulomen zonder eosinofielen bij vasculitis wordt als sterk suggestief beschouwd voor de ziekte van Wegener.</p> <p><i>B Sais, 1998</i> <i>C Davis, 1997</i> <i>D Carlson, 2005</i></p>
-----------------	--

Aanbevelingen

Bij verdenking op vasculitis van de huid is een huidbiopt nodig. Hierin wordt bij voorkeur de combinatie van neutrofiel infiltraat in en rond het bloedvat, met leukocytoclasie gezien. Fibrinoïde necrose en/of erythrocytenextravasatie ondersteunen de diagnose vasculitis. Een neutrofiel infiltraat in en rond het bloedvat alleen is niet voldoende voor de diagnose vasculitis.

Aangezien bij de ziekte van Wegener en/of churg-straussyndroom een granulomateuze ontsteking al dan niet in combinatie met eosinofilie kan worden gevonden, dient gericht naar deze afwijkingen in het huidbiopt te worden gezocht. De aanwezigheid van granulomen is op zich echter niet specifiek voor de ziekte Wegener en/of churg-straussyndroom.

Vraag 3d.2. Welke technische aspecten zijn van belang bij het nemen van de biopsie (grootte, plaats, tijdstip)?

Grootte

Bij vasculitis van de kleine vaten is een diepe punchbiopsie van 3-4 mm volgens de literatuur vaak voldoende, waarbij het belangrijk is dat er enig subcutaan vet aanwezig is. Een excisiebiopsie of wigexcisie is bij kleinevatenvasculitis niet noodzakelijk, in tegenstelling tot middelgrotevatenvasculitis. Diepere biopsieën en seriële coupes geven een hogere opbrengst dan oppervlakkige biopsieën en enkele coupes. Bij livedo racemosa is een wigexcisie vereist van een wit centrum van de laesie.

Conclusies

Niveau 2	Een diep huidbiopt van 3-4 mm met bij voorkeur subcutaan vet is meestal voldoende voor de diagnose vasculitis.
	<i>B Hodge, 1987; Sais, 1998</i>
	<i>C Davis, 1997; Barnadas, 2004</i>
	<i>D Stone, 2001; Carlson, 2005; Fiorentino, 2003; Sunderkotter, 2004</i>

Niveau 2	Bij de verdenking middelgrotevatenvasculitis is voor adequate diagnostiek een excisiebiopsie of een wigexcisie nodig met voldoende subcutaan vet om een middelgroot bloedvat te kunnen beoordelen.
	<i>B Hodge, 1987; Sais, 1998</i>
	<i>C Davis, 1997; Barnadas, 2004</i>
	<i>D Stone, 2001; Carlson, 2005; Fiorentino, 2003; Sunderkotter, 2004</i>

Aanbevelingen

Neem bij voorkeur een diepe punchbiopsie met subcutaan vet bij de verdenking vasculitis van de kleine vaten van de huid.

Neem bij voorkeur een excisiebiopsie of wigexcisie met voldoende subcutaan vet bij de verdenking vasculitis van de middelgrote vaten van de huid.

Plaats

De opbrengst van het biopt wordt in de literatuur aangegeven als volgt: diepe punchbiopsieën en wigexcisie geven de diagnose bij > 95% van nodi bij vasculitis, 50% wanneer afgenomen van een rand van een ulcus bij vasculitis, en 25% bij livedo racemosa. Biopten van het centrum van een ulcus geven meestal geen diagnose. Biopten van digitale infarcten geven zelden de diagnose, geadviseerd wordt deze niet te bioteren, mede in verband met de slechte genezingstendens. Bij een recente huidlaesie (niet gedefinieerd in uren) kan midden uit een plek gebiopteerd worden, bij oudere laesies liefst van de rand.

Conclusie

Niveau 2	De beste plaats voor het nemen van een biopt is uit een niet ulcererende laesie, anders van de rand van een ulcererende laesie.
	<i>B Hodge, 1987; Sais, 1998</i>

	<i>C Davis, 1997; Barnadas, 2004</i>
	<i>D Stone, 2001; Carlson, 2005; Fiorentino, 2003; Sunderkotter, 2004</i>

Aanbevelingen

Bij livedo racemosa is het witte centrum van de laesie de beste plaats voor een biopsie.

Biopoten van de huid uit digitale infarcten geven zelden de diagnose, geadviseerd wordt deze niet te biopteren, mede in verband met de slechte genezingstendens

Tijdstip

Tijdstip paraffinecoupes: het beste tijdstip voor het nemen van een biopsie is bij een huidlaesie van 24-48 uur oud. De reden daarvoor is dat na 48 uur het percentage neutrofiele granulocyten in het infiltraat afneemt.

Tijdstip vriescoupes: het beste tijdstip voor het nemen van een biopsie voor directe immunofluorescentieonderzoek is tussen 12 en 48 uur. De reden daarvoor is dat na de periode van 48 uur de opbrengst van immunofluorescentieonderzoek fors afneemt voor IgG, IgA en IgM, in mindere mate voor C3 ($p < 0,01$; 102 biopoten). In één studie (100 biopoten) zijn biopoten genomen van laesies van 1 tot 7 dagen oud. [Kulthanan et al, 2004] Daarbij werd in de hele groep een positieve directe immunofluorescentietest gezien bij 75%. Een andere studie (40 biopoten) liet eveneens positieve bevindingen zien bij zowel vroege, als bij volledig ontwikkelde en late laesies. [Grunwald et al, 1997] Deze werden niet gedefinieerd als laesies van een bepaald aantal uren of dagen, maar histologisch gekarakteriseerd als vroeg of laat. Een vergelijking met klinische identificatie van de leeftijd van laesies is hierbij echter niet gegeven.

Het gebruik van prednison of andere immunosuppressiva kan de bevindingen van het histopathologisch onderzoek, in het bijzonder het immunofluorescentieonderzoek verstoren.

Conclusies

Niveau 2	Voor optimale opbrengst van lichtmicroscopisch onderzoek van de huid in het kader van vasculitisdiagnostiek kan het beste gebiopteerd worden uit een laesie van 24-48 uur oud. <i>B Hodge, 1987; Sais, 1998</i> <i>D Stone, 2001; Carlson, 2005; Fiorentino, 2003</i>
-----------------	---

Niveau 3	Het beste tijdstip voor het nemen van een biopsie voor de diagnose vasculitis van de huid voor direct immunofluorescentieonderzoek is van een laesie van tussen 12 en 48 uur oud. <i>B Sais, 1998</i> <i>C Kulthanan, 2004; Grunwald, 1997</i> <i>D Stone, 2001; Fiorentino, 2003; Carlson, 2005</i>
-----------------	---

Aanbeveling

Het beste tijdstip voor het nemen van biopoten voor lichtmicroscopie en direct immunofluorescentieonderzoek samen is van laesies van 24-48 uur oud na ontstaan van de betreffende laesie, bij voorkeur zonder immunosuppressieve therapie.

Aanleveren van weefsel voor PA-diagnostiek

Om het weefsel goed te kunnen beoordelen is een aantal voorwaarden bij het aanleveren van materiaal noodzakelijk. Het is essentieel om over klinische gegevens te beschikken zoals duur van de klachten of afwijkingen, maar ook over mogelijk ingestelde behandeling. De histopathologische bevindingen worden sterk beïnvloed door de ingestelde behandeling, want de verdeling, de intensiteit, de activiteit en de samenstelling van het ontstekingsinfiltraat veranderen onder invloed van medicamenteuze therapie. Vervolgens is het voor adequate PA-diagnostiek noodzakelijk om te beschikken over goed weefsel. Dit staat beschreven in paragraaf 3d. Direct na afname moeten de biopten per lokalisatie in aparte, voor lichtmicroscopie met formaline gevulde, potjes worden aangeleverd. Voor immunofluorescentieonderzoek van het biopt wordt het weefsel aangeleverd op een gaasje met fysiologisch zout (dus niet in formaline). Het weefselmonster wordt daarna zo snel mogelijk ingevroren. Het kan maximaal 24 uur bij kamertemperatuur worden bewaard zonder dat de kwaliteit van de beoordeling wordt verstoord.

Bewerking van het weefsel

Het weefsel moet optimaal bewerkt worden om adequate PA-diagnostiek te bedrijven. Hierbij zijn goede oriëntatie van het biopt en aansnijden tot volledige diepte van het biopt belangrijk. Fixatie in standaard (gebufferde) formaline voldoet uitstekend. Speciale (bv. kwikbevattende) fixatieven zijn niet nodig.

Beoordeling door de patholoog

Macroscopie: eventuele verkleuringen in het biopt moeten beschreven worden.

Microscopie: gezocht moet worden naar boven beschreven lichtmicroscopische, voor vasculitis kenmerkende afwijkingen, en tevens naar een goede verklaring voor eventuele macroscopisch beschreven kleurafwijkingen. IJzerpigment kan gevonden worden ter plaatse van oude vasculitislaesies, maar is daarvoor niet diagnostisch. Bij immunofluorescentie ziet men perivasculaire neerslagen van IgG, IgM, IgA, C3.

Het verslag van de patholoog bevat een conclusietekst met de volgende gegevens:

- de anatomische lokalisatie;
- aard van het biopt (stans, wigexcisie);
- de aan- of afwezigheid van een neutrofiel infiltraat rond de bloedvaten en in de bloedvatwand, leukocytoclasie, erythrocytenextravasatie, fibrinoïde necrose, trombi en necrose;
- het aan- of afwezig zijn van ulceratie, eosinofielen of granulomen;
- het aan- of afwezig zijn van perivasculaire neerslagen van IgG, IgM, IgA, C3.

Vraag 3d.3. Wat is de plaats van immunofluorescentieonderzoek van de huid?

Direct Immunofluorescentieonderzoek (DIF) van de huid zou volgens de meeste auteurs altijd moeten worden gedaan. Er is 1 expert opinion die dat niet adviseert omdat de opbrengst van DIF onderzoek 'slechts' 75% bedraagt. Deposities van de verschillende immunoglobulinen worden in wisselende frequenties beschreven: IgG in 42%, 8% en 20% resp. in laesies, vs. 8% in niet-laesionale huid. Voor IgA gelden de volgende percentages bij cutane leukocytoclastische vasculitis: 65%, 12% en 82% resp. in laesies, vs. 68% in niet-aangedane huid. Voor IgM werd gevonden: 80%, 35% en 56% resp. in laesies, vs. 34% in niet-laesionale huid. C3 is aanwezig in 16, 55, 71 en 92%

in de laesie, en in 86% in niet-laesionale huid. C3 blijft ook het langst positief. Fibrinogeen wordt gezien in 100% laesionale huid en 96% niet-laesionale huid. Bij IgA-vasculitis wordt vaak IgA in niet-aangedane huid gevonden: percentages wisselen van 17% tot 75% tot 68%. Duidelijk is echter wel dat de laesionale huid vaker positief is dan niet-lesionale huid voor IgA. IgA-deposities in de huid kunnen ook gevonden worden bij andere aandoeningen dan vasculitis, en zijn niet specifiek daarvoor. Vroege laesies (< 14 dagen) van pauci-immune vasculitis zoals M Wegener kunnen positief zijn voor IgG en/of IgA in 25%.

Conclusie

Niveau 2	<p>Immunofluorescentieonderzoek van de huid is gericht op het verder onderbouwen van de diagnose alsmede het opsporen van een oorzakelijk agens. Ook niet-lesionale huid kan positief zijn, met name voor IgA, fibrinogeen en C3.</p> <p><i>B Sais, 1998; Barnadas, 2004; Baart de la Faille, 1996</i></p> <p><i>C Sams, 1975; Grunwald, 1997; Kulthanan, 2004; Brons, 2001; Hale, 1986; Hene, 1986</i></p> <p><i>D Fiorentino, 2003; Stone, 2001; Sunderkotter, 2004</i></p>
-----------------	---

Aanbevelingen

Bij verdenking op vasculitis van de huid wordt altijd een huidbiopt genomen voor lichtmicroscopie van paraffinecoupes en zo mogelijk een huidbiopt voor direct immunofluorescentieonderzoek van vriescoupes, gezien de gemiddeld hogere opbrengst bij voorkeur beide uit een huidlaesie van 24-48 oud (zie hierboven).

Bij IgA-neerslagen bij IF-onderzoek van de huid moet niet alleen aan syndroom van Henoch-Schönlein gedacht worden maar ook aan de de ziekte van Wegener en/of churg-straussyndroom.

Literatuur behorende bij pathologie van de huid

- Baart de la Faille EH, Kater L, Kuijten RH, Kooiker CJ, Wagenaar SS, Zouwen P van der, et al. Occurrence of vascular IgA deposits in clinically normal skin of patiënts with renal disease. *Kidney Int* 1976; 9: 424-9.
- Barnadas MA, Perez E, Gich I, Llobet JM, Ballarin J, Calero F, et al. Diagnostic, prognostic and pathogenic value of the direct immunofluorescence test in cutaneous leukocytoclastic vasculitis. *Int J Dermatol* 2004; 43: 19-26.
- Brons RH, Jong MCM de, Boer NK de, Stegeman CA, Kallenberg CGM, Cohen Tervaert JW. *Ann Rheum Dis* 2001; 60: 1097-102.
- Carlson JA, Ng BT, Chen K-R. Cutaneous vasculitis update: diagnostic criteria, classification, epidemiology, etiology, pathogenesis, evaluation and prognosis. *Am J Dermatopathol* 2005; 27: 504-28.
- Davis MD, Doud MS, McEvoy MT, Su WPD. Cutaneous manifestations of Churg-Strauss syndrome: a clinicopathologic correlation. *J Am Acad Dermatol* 1997; 37: 199-203.
- Fiorentino DF. Cutaneous vasculitis. *J American Acad Dermatol* 2003; 48: 311-40.
- Gibson LE, Winkelmann RK. Cutaneous granulomatous vasculitis: its relationship to systemic disease. *J Am Acad Dermatol* 1986; 14: 492-501.
- Grunwald MH, Avinoach I, Amichai B, Halevy S. Leukocytoclastic vasculitis-correlation between different histologic stages and direct immunofluorescence results. *Int J Dermatol* 1997; 36: 349-52.
- Hale H van , Gibson LE, Schroeter AL. Henoch Schonlein vasculitis: direct immunofluorescence study of uninvolved skin. *J Am Acad Dermatol* 1986; 15: 665-70.

- Helander SD, Castro FR de, Gibson LE. Henoch-Schonlein purpura: clinicopathologic correlation of cutaneous vascular IgA deposits and the relationship to leukocytoclastic vasculitis. *Acta Derm Venereol (Stockh)* 1995; 75: 125-9.
- Hene RJ, Velthuis P, Wiel A van de, Klepper D, Dorhout Mees EJ, Kater L. The relevance of IgA deposits in vessel walls of clinically normal skin. *Arch Intern Med* 1986; 146: 745-9.
- Hodge SJ, Callen JP, Ekenstam E. Cutaneous leukocytoclastic vasculitis: correlation of histopathological changes with clinical severity and course. *J Cutan Pathol* 1987; 14: 279-84.
- Kulthanan K, Pinkaew S, Jiamton S, Mahaisavariya P, Suthipinittharm P. Cutaneous Leukocytoclastic Vasculitis: the yield of direct immunofluorescence study. *J Med Assoc Thai* 2004; 87: 531-5.
- Maguchi S, Fukuda S, Takizawa M. Histological findings in biopsies from patients with cytoplasmic-antineutrophil cytoplasmic antibody (cANCA)-positive Wegener's granulomatosis. *Auris Nasus Larynx* 2001; 28: S53-8.
- Peters MS, Winkelmann RK. Neutrophilic urticaria. *Br J Dermatol* 1985; 113: 25-30.
- Sais G, Vidaller A, Jucgla A, Servitje O, Condom E, Peyri J: Prognostic factors in leukocytoclastic vasculitis: a clinicopathologic study of 160 patients. *Arch Dermatol* 1998; 134: 309-15.
- Sams WM, Claman HN, Kohler PF, McIntosh RM, Small P, Mass MF. Human necrotizing vasculitis: immunoglobulins and complement in vessel walls of cutaneous lesions and normal skin. *J Invest Dermatol* 1975; 64: 441-5.
- Stone JH, Nousari HC. 'Essential cutaneous vasculitis': what every rheumatologist should know about vasculitis of the skin. *Curr Opin Rheumatol* 2001; 13: 23-34.
- Sunderkotter C, Roth J, Bonsmann G. Leukozytoklastische Vaskulitis. *Hautarzt* 2004; 55: 759-85.

HOOFDSTUK 4. NIEREN

Uitgangsvragen

- 4a. Welke renale klinische verschijnselen en laboratoriumafwijkingen passen bij een primaire kleinevatenvasculitis met renale betrokkenheid en hoe vaak komen deze voor bij de diverse vormen van kleinevatenvasculitis?
- 4b. Hoe vaak berusten proteïnurie, hematurie en nierfunctiestoornissen, daadwerkelijk op primaire kleinevatenvasculitis?
- 4c. Welke diagnostiek is nodig voor het stellen van de diagnose van primaire kleinevatenvasculitis met renale activiteit?
- 4d. Wat is de indicatie en rol van de nierbiopsie bij de diagnostiek van primaire kleinevatenvasculitis?

Inleiding

Nierfunctiestoornissen, afwijkingen in het urinesediment en proteïnurie komen afzonderlijk of in verschillende combinaties voor ten gevolge van vele aandoeningen. Nierbetrokkenheid bij vasculitis, berustend op primair vasculitis, danwel secundair aan een andere onderliggende aandoening kan eveneens deze verschijnselen geven. Het tijdig onderkennen van renale symptomen en verschijnselen helpt niet alleen bij het stellen van de diagnose primaire vasculitis, maar kan ook blijvend renaal nierfunctieverlies, een belangrijk prognostische factor, door tijdige behandeling voorkomen.

Met name de primaire kleinevatenvasculitiden gaan frequent gepaard met glomerulonefritis zich uitend in nierfunctieverlies en proteïnurie, terwijl de vasculitiden van predominant de middelgrote en grote vaten leiden tot vaatafwijkingen met bloeding dan wel infarctering in de nier, resulterend in nierfunctieverlies door verminderde bloeddoorstroming en hypertensie. Adequate evaluatie van mogelijke renale betrokkenheid is derhalve een belangrijk onderdeel van de diagnostiek van primaire vasculitis.

Het doel van dit hoofdstuk is het beschrijven van de renale manifestaties van primaire kleinevatenvasculitis, de frequentie van voorkomen en het beschrijven van aanvullend onderzoek.

Bespreking van de literatuur

Voor de zoekstrategie zie bijlage 5. In eerste instantie werd op grond van titel, abstract en aard van het artikel geselecteerd. Casereports en caseseries met minder dan tien patiënten werden niet geselecteerd. Ook artikelen in niet toegankelijke talen (talen anders dan Nederlands, Engels, Duits en Frans) werden uit de selectie verwijderd. De overgebleven artikelen werden geprobeerd full-text te verkrijgen en gelezen. Belangrijke punten die maakten of een artikel wel of niet in de uiteindelijke, voor het genereren van data, selectie kwam waren:

- De beschreven patiënten vormden (vrijwel zonder uitzondering retrospectief) een cohort van opeenvolgende casus, waarbij voor zover na te gaan geen verdere selectie middels een bepaald diagnostisch (bv. beschikbaarheid nierbiopsie of serologie) of ander criterium was gemaakt.
- De indeling van de patiënten in de verschillende vormen van primaire kleinevatenvasculitis en de manier waarop deze indeling was gemaakt, moest duidelijk zijn en grotendeels voldoen aan de criteria opgesteld door de American College of Rheumatology of de Chapel Hill Consensus Conference-indeling. [Hunder, 1990; Jennette, 1994] Dit betekende dat een aantal, met name oudere studies (voor 1985-1990) zijn afgevalen.

- Artikelen die met name patiënten hadden geïnccludeerd van een ander ras dan het Kaukasische en meestal afkomstig waren uit Azië, werden niet geselecteerd aangezien bekend is dat de verdeling van primaire kleinevatenvasculitiden per ras erg verschillen.
- Alleen artikelen die studies beschreven bij volwassen patiënten of waarbij de volwassen patiënten in de resultaten duidelijke waren te onderscheiden van kinderen werden geselecteerd.

Vraag 4a. Welke klinische verschijnselen en laboratoriumafwijkingen passen bij renale vasculitisactiviteit en hoe vaak komen ze voor bij de diverse vormen van primaire kleinevatenvasculitis van de nier?

Resultaten

In tabel 4.1 zijn de resultaten samengevat weergegeven van de verschillende uitingen van nierbetrokkenheid zoals gevonden in diverse cohorten van patiënten met primaire kleinevatenvasculitis (zie ook evidence tabel in bijlage 6). Bij vele studies ontbrak voldoende detail om uitsplitsing van nierbetrokkenheid bij de beschreven patiënten met primaire kleinevatenvasculitis in de deelverschijnselen hematurie, proteïnurie en gestoorde nierfunctie te maken. De in de tabel vermelde getallen van die betreffende verschijnselen berusten dan ook op een duidelijk kleiner aantal studies en patiënten.

Opvallend is dat in vrijwel alle gevonden studies wordt vermeld dat er weinig of geen klinische tekenen van nierbetrokkenheid werden beschreven bij de initiële klinische presentatie van de patiënten en dat algemene klachten als malaise, koorts, gewichtsverlies en zwakte dan wel klachten van huid of luchtwegen veel meer als presenterend symptoom waren opgetreden. Een klein aantal studies noemde het aantal patiënten dat zich primair met een niermanifestatie, welke vaak dan niet in detail werd benoemd, in het medische circuit hadden gemeld. Het percentage liep uiteen van 0 (vele studies) tot ca. 30% bij met name microscopische polyangiitis. Een klein aantal studies rapporteert het aantal patiënten dat zich met acute dialyseafhankelijke nierinsufficiëntie bij diagnose presenteert. Een klein tot zeer klein deel van de patiënten heeft bij presentatie macroscopische hematurie of een nefrotisch syndroom, maar in weinig studies wordt een aantal of percentage genoemd. Uitzondering hierop vormt een klein aantal studies bij essentiële cryoglobulinemie waar tot ca. 20% van de patiënten zich presenteerde met een nefrotisch syndroom. Bij veruit het grootste deel van de patiënten die zich presenteerden met primaire kleinevatenvasculitis, werd de nierbetrokkenheid pas vastgesteld door aanvullend onderzoek in de vorm van urineanalyse (urinesediment, chemie) en bepaling van de nierfunctie.

Intermezzo:

Het nefrotisch syndroom is gedefinieerd als een klinisch beeld met oedemen en/of ascites in combinatie met proteïnurie meestal > 3,5 g/24h en een verlaagd serumalbumine en hoog cholesterol.

Bij proteïnurie > 3,5 g/24h maar zonder de klinische verschijnselen en een normaal serumalbumine spreekt men van nefrotische proteïnurie (*nephrotic range proteinuria*).

Intermezzo:

Er wordt gesproken van een nefrotisch syndroom als er sprake is van de combinatie van hematurie (micro- of macroscopisch), proteïnurie $\geq 0,3$ g/24h en een gestoorde nierfunctie. Vaak gaat dit beeld gepaard met hypertensie maar ontbreken de forse oedemen en het sterk verlaagde serumalbumine en verhoogde cholesterol.

Tabel 4.1. Uitingen van nierbetrokkenheid ten tijde van presentatie en diagnose bij de verschillende vormen van primaire kleinevatenvasculitis

Ziekte	Aantal patiënten	Nierbetrokkenheid % (range)	Hematurie % (range)	Proteïnurie % (range)	Gestoorde nierfunctie % (range)	Dialyse - afhankelijk % (range)	Hypertensie % (range)
Ziekte van Wegener	1060	56 (18-85)	51 (26-75)	46 (21-47)	39 (26-67)	9 (5-20)	23
Microscopische polyangiitis	393	92 (74-100)	71 (50-100)	70 (61-91)	68 (55-100)	13 (9-24)	35 (34-38)
Churg-straussyndroom	581	21 (6-48)	13 (6-15)	26	8 (3-16)	geen data	14 (13-22)
Henoch-schönleinpurpura	332	64 (45-90)	60 (35-85)	40 (21-47)	16 (13-25)	geen data	geen data
Essentiële cryoglobulinemie	158	87 (55-100)	81 (69-82)	85 (55-100)	39 (23-47)	geen data	69 (35-82)

Bij primaire kleinevatenvasculitis is vaak sprake van nierbetrokkenheid ten tijde van presentatie en diagnose van het ziektebeeld en het komt bij alle verschillende vormen voor en kan derhalve niet gebruikt worden om onderscheid te maken tussen de verschillende vormen van primaire kleinevatenvasculitis.

Klinische verschijnselen en symptomen van nierbetrokkenheid zijn vaak afwezig of niet specifiek en worden vaak overschaduwd door meer algemene symptomen of symptomen van andere orgaansystemen. Uitingen van nierbetrokkenheid zijn hematurie (meestal microscopisch, soms macroscopisch), proteïnurie (meestal asymptomatisch) en gering tot ernstig gestoorde nierfunctie. Nierbetrokkenheid bij een patiënt verdacht van of met vastgestelde primaire kleinevatenvasculitis kan alleen worden vastgesteld of uitgesloten middels het verrichten van aanvullend onderzoek van urine (urinesediment, urine-eiwitgehalte) en bepaling van de nierfunctie (serumcreatinine, geschatte glomerulaire filtratie snelheid, 24 uurscreatinineklaring). Dit onderzoek dient altijd plaats te vinden bij al deze patiënten.

Conclusie

Niveau 2	Nierbetrokkenheid bij een patiënt die zich presenteert met primaire kleinevatenvasculitis komt zeer frequent voor en uit zich in (microscopische) hematurie, proteïnurie en/of gestoorde nierfunctie. Deze uitingen zijn in de regel asymptomatisch
	<i>B Zie tabel 4.2 en bijbehorende referenties</i>

Aanbeveling

Bij een patiënt die zich presenteert met enige verdenking op primaire kleinevatenvasculitis dient ter uitsluiting van renale betrokkenheid altijd onderzoek van urinesediment en tenminste kwalitatieve en bij voorkeur kwantitatieve bepaling van urine-eiwit als mede een bepaling van het serumcreatinine ter beoordeling van de nierfunctie te worden verricht.

Vraag 4b. Hoe vaak berusten proteïnurie, hematurie en een nierfunctiestoornis daadwerkelijk op primaire kleinevatenvasculitis van de nier?

Resultaten

4b.1. Microscopische hematurie met of zonder proteïnurie

Er zijn, met name vanuit de urologische literatuur, meerdere retro- en prospectieve studies verricht die de opbrengst van de analyse van asymptomatische microscopische hematurie al of niet in combinatie met proteïnurie beschrijven. De patiënten in deze studies werden verwezen voor evaluatie naar aanleiding van het vinden van urineafwijkingen bij screening, bevolkingsonderzoek of analyse van andere aandoeningen (vaak niet omschreven). De definitie van wat als hematurie moet worden beschouwd is in de meeste studies niet gegeven maar betreft zowel hematurie gevonden middels dipstick als bij microscopische beoordeling van het urinesediment. De meeste gepubliceerde richtlijnen beschouwen wat betreft de urinemicroscopie het bij herhaling vinden van meer dan 1-2 erythrocyten per gezichtsveld bij 400x vergroting (zgn. *high-powered field* [hpf]) significante hematurie. [Grossfeld, 2001; Cohen, 2003] De nadruk bij deze studies ligt vooral op het vinden van urologische afwijkingen, in het bijzonder neoplasmata. Vele studies geven geen gedetailleerde uitkomsten van niet urologische diagnoses en vaak is er ook geen uitgebreide nefrologische diagnostiek verricht. In het bijzonder dient opgemerkt te worden dat geen van de gevonden studies consequent heeft gekeken naar de waarde van het beoordelen van het microscopisch urinesediment op kenmerken van glomerulaire (dysmorphe erythrocyten, erythrocytencilinders) erythrocyturie, hetgeen voor de verdere diagnostiek van zeer wezenlijk belang kan zijn. [Schramek 1989; Sayer, 1990; Kohler, 1991; van der Snoek 1994; Huussen, 2004]

In geen van de primair urologisch opgezette studies wordt beschreven dat een primaire kleinevatenvasculitis de verklaring voor de gevonden urineafwijkingen zou zijn. Daarnaast zijn er een vijftal nefrologisch getinte studies waarbij vaak, al dan niet na urologische evaluatie, verdere diagnostiek bij patiënten met asymptomatische hematurie middels nierbiopsie heeft plaatsgevonden (zie evidence tabel in bijlage 6). In vier van deze vijf studies die in het totaal 580 patiënten hebben geïncludeerd, werd primaire kleinevatenvasculitis als diagnose bij geen enkele patiënt gesteld, ook niet als tevens sprake was van proteïnurie. [Topham 1994, McGregor, 1998; Hall, 2004; Eardley, 2004] In de andere studie werd in 489 patiënten primaire kleinevatenvasculitis als oorzaak gevonden bij 9,2%. [Van Paassen, 2004] Dit percentage liep op tot 15,3% indien tevens sprake was van proteïnurie. Bij alle studies is echter een selectiebias waarschijnlijk door voorafgaande evaluatie alvorens tot nefrologische analyse en nierbiopsie over te gaan. Derhalve is moeilijk te beoordelen wat de prevalentie van primaire kleinevatenvasculitis is bij een ongeselecteerde populatie met asymptomatische hematurie met en zonder proteïnurie, maar een normale nierfunctie. Eenzelfde conclusie geldt ook voor de (kleine groep) patiënten die zich presenteerden met macroscopische in plaats van microscopische hematurie.

Er zijn meerdere grote retrospectieve series van nierbiopten beschreven, waarbij gekeken is naar de histologische uitkomst en de indicatie voor de nierbiopsie (zie evidence tabel in bijlage 6). Ook uit deze series blijkt dat primaire kleinevatenvasculitis als diagnose bij patiënten met (asymptomatische) hematurie al of niet in combinatie met proteïnurie maar normale nierfunctie, zelden wordt gesteld (0,0-3,2%; 1 studie laat 15,3% zien. [Van Paassen, 2004] Wanneer echter naast hematurie tevens sprake is van nierfunctiestoornissen, neemt de prevalentie van primaire kleinevatenvasculitis duidelijk toe (20,1-33,3%). De studies geven geen meer gedetailleerde onderverdeling van de gevonden vasculitiden, zodat het uitsplitsen naar de verschillende vormen van primaire kleinevatenvasculitis niet mogelijk is. Hoewel macroscopische hematurie bij alle vormen van primaire kleinevatenvasculitis is beschreven, zijn er geen publicaties die de prevalentie van primaire kleinevatenvasculitis als verklaring voor macroscopische hematurie zonder nierfunctiestoornissen geven. Waarschijnlijk speelt hierbij een rol dat macroscopische hematurie zonder nierfunctiestoornissen zeer vaak op een urologische aandoening berust en dat bij primaire kleinevatenvasculitis macroscopische hematurie zeer vaak een uiting is van zeer actieve ziekte en met nierfunctiestoornissen gepaard gaat.

Aangezien bij de diverse studies ofwel geen gegevens worden verstrekt over het al dan niet bestaan van andere algemene of bij andere orgaansystemen dan de nieren behorende verschijnselen, dan wel patiënten met andere verschijnselen naast de urinebevindingen zijn geëxcludeerd (met name in de studies aangaande analyse van hematurie), kan geen uitspraak worden gedaan over de prevalentie van primaire kleinevatenvasculitis onder patiënten bij wie de hematurie met of zonder proteïnurie geen geïsoleerde bevinding is. Aangezien bij de presentatie van primaire vasculitiden verschijnselen van algemene aard (malaise, koorts, gewichtsverlies e.d.) vaak op de voorgrond staan, verdient het aanbeveling bij anamnese en lichamelijk onderzoek van patiënten met vermeende geïsoleerde hematurie, actief onderzoek hiernaar te verrichten. Bij aanwezigheid van duidelijke algemene verschijnselen en/of verschijnselen van andere orgaansystemen is de prevalentie van een systeemziekte (waaronder de primaire kleine vaten vasculitiden) waarschijnlijk veel hoger (opinie van de commissie).

Intermezzo:

Onder significante hematurie wordt over het algemeen verstaan het bij herhaling bij microscopische beoordeling van het urinesediment vinden van meer dan 1-2 erythrocyten bij 400x vergroting. De beoordeling van het bestaan van erythrocyturie met behulp van kwalitatief urineonderzoek middels dipstick is meestal wel sensitief maar slechts matig specifiek voor het bestaan van erythrocyturie en dient derhalve bij positieve uitslag altijd te worden bevestigd middels microscopische beoordeling van het urinesediment

Conclusie

Niveau 2	Microscopische dan wel macroscopische hematurie zonder proteïnurie of gestoorde nierfunctie wijst zeer zelden op het bestaan van een primaire kleinevatenvasculitis. <i>B Topham, 1994; McGregor, 1998; Hall, 2004; Van Paassen, 2004; Eardley, 2004</i>
-----------------	---

Aanbevelingen

Bij een patiënt met asymptomatische hematurie met of zonder proteïnurie en een normale nierfunctie dient actief gezocht te worden naar andere symptomen en verschijnselen die zouden kunnen wijzen op het bestaan van een onderliggende systeemziekte/primaire kleinevatenvasculitis. Indien deze verschijnselen niet worden gevonden is de kans op het bestaan van een primaire kleinevatenvasculitis als verklaring voor de gevonden hematurie en eventuele proteïnurie klein.

4b.2. Proteïnurie en nefrotisch syndroom

Primaire kleinevatenvasculitiden kunnen bij presentatie in een minderheid van de patiënten gepaard gaan met een nefrotisch syndroom dan wel proteïnurie in de niet-nefrotische range (< 3,5 g/24h) zoals bij 4a. besproken. Vaak, zo niet altijd treedt de proteïnurie dan op in combinatie met gelijktijdige hematurie. Uit nierbiopsieseries (bijlage 7 tabel 4-3) blijkt dat een zeer klein deel van de biopsies verricht op indicatie van een nefrotische proteïnurie vasculitis als diagnose opleveren (tot max. 2%; 1 studie laat 6% zien [Van Paassen, 2004]. Een retrospectieve Italiaanse studie suggereert dat met name henocho-schönleinpurpura en essentiële mixed cryoglobulinemie in een klein aantal patiënten (respectievelijk 2,0 en 2,1%) als oorzaak voor de nefrotische proteïnurie wordt gevonden [Schena, 1997], terwijl in een soortgelijke studie uit Spanje deze diagnoses veel minder frequent worden gevonden (respectievelijk 1,1% en 0,5%) [Rivera, 2004]. Gegevens over het al dan niet bestaan van gelijktijdige hematurie ontbreken in de gevonden studies.

Conclusie

Niveau 2	Presentatie met alleen proteïnurie zonder hematurie duidt niet op het bestaan van een primaire kleinevatenvasculitis. <i>B Tiebosch, 1987; Schena, 1997; Rivera, 2004; Van Paassen, 2004</i>
-----------------	---

4b.3. Gestoorde nierfunctie

Een beperkt aantal studies, deels retrospectief deels prospectief, is gevonden waarin de incidentie van acuut nierfalen en de oorzaken daarvan zijn beschreven in niet-geselecteerde populaties (bijlage 6). De gehanteerde definities van acuut nierfalen verschillen per studie en met name de ernst van de nierfunctiestoornis varieert van een twee tot drie maal verhoogd serumcreatinine tot het bestaan van noodzaak tot dialyse. Het blijkt dat ernstig acuut nierfalen in ca. 1-3% van alle gevallen lijkt te berusten op vasculitis en dat primaire kleinevatenvasculitis met ernstig nierfalen een jaarlijkse incidentie heeft van 2-14/10⁶ volwassenen. Tevens laten alle genoemde studies zien dat de anti-neutrofiel cytoplasmatische antistoffen geassocieerde vasculitiden het overgrote deel van de primaire kleine vaten vasculitiden vormen die verantwoordelijk zijn voor het bestaan van het acuut nierfalen. Belangrijk hierbij op te merken is dat in deze ongeselecteerde populaties een zeer groot deel (tot > 70%) van de gevallen van nierfalen berust op een acute infectieuze dan wel cardiovasculaire ziekte die leidt tot verminderde nierperfusie en een secundaire vorm van nierfalen waarbij in principe de nieren in eerste instantie niet primair veranderd zijn. Dit betekent dat bij patiënten die zich niet presenteren met een acuut ziektebeeld waarbij nierfalen secundair ontstaat, de bijdrage van primaire kleinevatenvasculitis aanzienlijk groter is dan de genoemde 1-3%. De studies laten echter niet toe om meer gedetailleerdere data te geven voor bepaalde subgroepen van patiënten ingedeeld naar aanleiding van het al of niet bestaan van bijkomende ziekten en/of verschijnselen. Alleen de studie van Hegarty et al. maakt een subgroep met alleen acuut ernstig

nierfalen waarbij het percentage veroorzaakt door primaire kleinevatenvasculitis oploopt naar ca. 10%. [Hegarty, 2005]

De in bijlage 6 beschreven retrospectieve studies van series nierbiopten laten een iets ander beeld zien. Bij de combinatie van hematurie, proteïnurie en gestoorde nierfunctie (het zogenaamde nefritisch syndroom) is het aandeel van de primaire kleinevatenvasculitiden aanzienlijk (6,3-33,3%). Bovendien suggereren deze retrospectieve studies dat de prevalentie van kleinevatenvasculitiden nog verder toeneemt als de nierfunctiestoornissen ernstig en acuut zijn (meestal gedefinieerd als een stijging in het serumcreatinine > 50%-100% binnen 3 maanden), of de leeftijd van de patiënten toeneemt [o.a. Tiebosch, 1987; Schena, 1997; Haas, 2003; Rivera, 2004; van Paassen, 2004]. Er lijkt geen belangrijk verschil te zijn in de prevalentie van primaire kleinevatenvasculitis tussen mannen en vrouwen (data niet weergegeven in bijlage 7). Tevens laat een deel van de retrospectieve studies zien dat de anti-neutrofiel cytoplasmatische antistoffengeassocieerde vasculitiden het overgrote deel van de primaire kleinevatenvasculitiden vormen die verantwoordelijk zijn voor de combinatie van hematurie, proteïnurie en gestoorde nierfunctie. [Schena, 1997; Rivera, 2004; Covic, 2006]

Studies die prospectief dan wel retrospectief de bijdrage van primaire kleinevatenvasculitis bij chronisch nierfalen hebben geanalyseerd zijn niet voorhanden. In de retrospectieve nierbioptenstudies wordt slechts bij een enkele studie de indicatie chronisch nierfalen van acuut nierfalen onderscheiden waarbij een percentage van ca. 8% voor de diagnose primaire kleinevatenvasculitis wordt gevonden. [Rivera, 2004] Als aanvulling kan nog worden vermeld dat in Nederland de prevalentie van primaire kleinevatenvasculitis als oorzaak van terminaal nierfalen waarvoor chronisch nierfunctievervangende therapie noodzakelijk is ca. 3% is (gegevens Stichting RENINE, Erasmus MC, Rotterdam) en over de jaren 2001-2007 min of meer constant.

Conclusies

Niveau 2	Bij een patiënt die zich presenteert met een gestoorde nierfunctie in combinatie met hematurie en proteïnurie, is de kans op het bestaan van een primaire kleinevatenvasculitis aanzienlijk. <i>B Tiebosch, 1987; Schena, 1997; Haef, 1999; Rivera, 2004; van Paassen, 2004; Covic, 2006</i>
-----------------	---

Niveau 2	De kans op het bestaan van een primaire kleinevatenvasculitis is aanzienlijk groter als er geen acute infectieuze of cardiovasculaire ziekte bestaat die de nierfunctiestoornissen zou kunnen verklaren. Bovendien neemt de prevalentie van primaire kleinevatenvasculitis toe bij toenemende mate van nierfalen en/of hogere leeftijd van de patiënt. <i>B Haas, 2003; Hegarty, 2005</i> <i>C Liano, 1996; Schena, 1997; Rivera, 2004; van Paassen, 2004; Prescott, 2007</i>
-----------------	---

Aanbevelingen

Bij een patiënt die zich presenteert met de combinatie van hematurie, (geringe) proteïnurie en een (progressieve) nierfunctiestoornis dient de behandelende arts bedacht te zijn op het bestaan van een systemische vasculitis en dient altijd een uitgebreide anamnese en lichamelijk onderzoek gericht op interne organen, gewrichten, huid en zenuwstelsel te worden verricht, alsmede laboratorium- en ander aanvullend onderzoek, omdat tezamen met andere symptomen en/of verschijnselen de kans op de aanwezigheid van een andere aandoening, zoals vasculitis, toeneemt.
--

Literatuur

- Anderson G, Coles ET, Crane M, Douglas AC, Gibbs AR, Geddes DM, et al. Wegener's granuloma. A series of 265 British cases seen between 1975 and 1985. A report by a sub-committee of the British Thoracic Society Research Committee. *Q J Med* 1992; 83: 427-38.
- Blanco R, Martínez-Taboada VM, Rodríguez-Valverde V, García-Fuentes M, González-Gay. Henoch-Schönlein purpura in adulthood and childhood: two different expressions of the same syndrome. *Arthritis Rheum* 1997; 40: 859-64.
- Boki KA, Dafni U, Karpouzas GA, Papasteriades C, Drosos AA, Moutsopoulos HM. Necrotizing vasculitis in Greece: clinical, immunological and immunogenetic aspects. A study of 66 patients. *Br J Rheumatol* 1997; 36: 1059-66.
- Boman H, Hedelin H, Holmang S. The results of routine evaluation of adult patients with haematuria analysed according to referral form information with 2-year follow-up. *Scand J Urol Nephrol* 2001; 35: 497-501.
- Cohen RA, Brown RS. Clinical practice. Microscopic hematuria. *N Engl J Med* 2003; 348: 2330-8.
- Coppo R, Andrulli S, Amore A, Gianoglio B, Conti G, Peruzzi L, et al. Predictors of outcome in Henoch-Schönlein nephritis in children and adults. *Am J Kidney Dis* 2006; 47: 993-1003.
- Coppo R, Amore A, Gianoglio B. Clinical features of Henoch-Schönlein purpura. Italian Group of Renal Immunopathology. *Ann Med Intern* 1999; 150: 143-50.
- Coppo R, Mazzucco G, Cagnoli L, Lupo A, Schena FP. Long-term prognosis of Henoch-Schönlein nephritis in adults and children. Italian Group of Renal Immunopathology Collaborative Study on Henoch-Schönlein purpura. *Nephrol Dial Transplant* 1997; 12: 2277-83.
- Cotch MF, Hoffman GS, Yerg DE, Kaufman GI, Targonski P, Kaslow RA. The epidemiology of Wegener's granulomatosis. Estimates of the five-year period prevalence, annual mortality, and geographic disease distribution from population-based data sources. *Arthritis Rheum* 1996; 39: 87-92.
- Covic A, Schiller A, Volovat C, Gluhovschi G, Gusbeth-Tatomir P, Petrica L, et al. Epidemiology of renal disease in Romania: a 10 year review of two regional renal biopsy databases. *Nephrol Dial Transplant* 2006; 21: 419-24.
- Della Rossa A, Baldini C, Tavoni A, Tognetti A, Neglia D, Sambuceti G, et al. Churg-Strauss syndrome: clinical and serological features of 19 patients from a single Italian centre. *Rheumatology* 2002; 41: 1286-94.
- Eardley KS, Ferreira MA, Howie AJ, Gosling P, Lipkin GW. Urinary albumin excretion: a predictor of glomerular findings in adults with microscopic haematuria. *QJM* 2004; 97: 297-301.
- Falk RJ, Hogan S, Carey TS, Jennette JC. Clinical course of anti-neutrophil cytoplasmic autoantibody-associated glomerulonephritis and systemic vasculitis. The Glomerular Disease Collaborative Network. *Ann Intern Med* 1990; 113: 656-63; Comment in: *Ann Intern Med*. 1991; 114: 430-1.
- Fauci AS, Haynes BF, Katz P, Wolff SM. Wegener's granulomatosis: prospective clinical and therapeutic experience with 85 patients for 21 years. *Ann Intern Med* 1983; 98: 76-85.
- Faull RJ, Aarons I, Woodroffe AJ, Clarkson AR. Adult Henoch-Schönlein nephritis. *Aust N Z J Med* 1987; 17: 396-401.
- Fogazzi GB, Pasquali S, Moriggi M, Casanova S, Damilano I, Mihatsch MJ, et al. Long-term outcome of Schönlein-Henoch nephritis in the adult. *Clin Nephrol* 1989; 31: 60-6.
- Frankel AH, Singer DR, Winearls CG, Evans DJ, Rees AJ, Pusey CD. Type II essential mixed cryoglobulinaemia: presentation, treatment and outcome in 13 patients. *Q J Med* 1992; 82: 101-24.
- Fujimoto S, Uezono S, Hisanaga S, Fukudome K, Kobayashi S, Suzuki K, et al. Incidence of ANCA-associated primary renal vasculitis in the Miyazaki Prefecture: the first population-based, retrospective, epidemiologic survey in Japan. *Clin J Am Soc Nephrol* 2006; 1: 1016-22.
- García-Porrúa C, Calviño MC, Llorca J, Couselo JM, González-Gay MA. Henoch-Schönlein purpura in children and adults: clinical differences in a defined population. *Semin Arthritis Rheum* 2002; 32: 149-56.

- García-Porrúa C, González-Louzao C, Llorca J, González-Gay MA. Predictive factors for renal sequelae in adults with Henoch-Schonlein purpura. *J Rheumatol* 2001; 28: 1019-24.
- Gibson A, Stamp LK, Chapman PT, O'Donnell JL. The epidemiology of Wegener's granulomatosis and microscopic polyangiitis in a Southern Hemisphere region. *Rheumatology* 2006; 45: 624-28.
- Gorevic PD, Kassab HJ, Levo Y, Kohn R, Meltzer M, Prose P, et al. Mixed cryoglobulinemia: clinical aspects and long-term follow-up of 40 patients. *Am J Med* 1980; 69: 287-308.
- Grossfeld GD, Litwin MS, Wolf JS, Hricak H, Shuler CL, Agerter DC, et al. Evaluation of asymptomatic microscopic hematuria in adults: the American Urological Association best practice policy--part I: definition, detection, prevalence, and etiology. *Urology* 2001; 57: 599-603; Comment in: *Urology*. 2002; 59: 631-2.
- Guillevin L, Lhote F, Amouroux J, Gherardi R, Callard P, Casassus P. Antineutrophil cytoplasmic antibodies, abnormal angiograms and pathological findings in polyarteritis nodosa and Churg-Strauss syndrome: indications for the classification of vasculitides of the polyarteritis Nodosa Group. *Br J Rheumatol* 1996; 35: 958-64
- Guillevin L, Cohen P, Gayraud M, Lhote F, Jarrousse B, Casassus P. Churg-Strauss syndrome. Clinical study and long-term follow-up of 96 patients. *Medicine* 1999; 78: 26-37.
- Guillevin L, Durand-Gasselin B, Cevallos R, Gayraud M, Lhote F, Callard P, et al. Microscopic polyangiitis: clinical and laboratory findings in eighty- five patients. *Arthritis Rheum* 1999; 42: 421-30.
- Guillevin L, Lhote F, Gayraud M, Cohen P, Jarrousse B, Lortholary O, et al. Prognostic factors in polyarteritis nodosa and Churg-Strauss syndrome. A prospective study in 342 patients. *Medicine* 1996; 75: 17-28.
- Haas M, Spargo BH, Wit EJ, Meehan SM. Etiologies and outcome of acute renal insufficiency in older adults: a renal biopsy study of 259 cases. *Am J Kidney Dis* 2000; 35: 433-47.
- Hall CL, Bradley R, Kerr A, Attoti R, Peat D. Clinical value of renal biopsy in patients with asymptomatic microscopic hematuria with and without low-grade proteinuria. *Clin Nephrol* 2004; 62: 267-72.
- Haugeberg G, Bie R, Bendvold A, Larsen AS, Johnsen V. Primary vasculitis in a Norwegian community hospital: a retrospective study. *Clin Rheumatol* 1998; 17: 364-8.
- Heaf J, Lokkegaard H, Larsen S. The epidemiology and prognosis of glomerulonephritis in Denmark 1985-1997. *Nephrol Dial Transplant* 1999; 14: 1889-97.
- Hegarty J, Middleton RJ, Krebs M, Hussain H, Cheung C, Ledson T, et al. Severe acute renal failure in adults: place of care, incidence and outcomes. *QJM* 2005; 98: 661-6.
- Hoffman GS, Kerr GS, Leavitt RY, Hallahan CW, Lebovics RS, Travis WD, et al. Wegener granulomatosis: an analysis of 158 patients. *Ann Intern Med* 1992; 116: 488-98.
- Hunder GG, Arend WP, Bloch DA, Calabrese LH, Fauci AS, Fries JF, et al. The American College of Rheumatology 1990 criteria for the classification of vasculitis. Introduction. *Arthritis Rheum* 1990; 33: 1065-7.
- Huussen J, Koene RA, Meuleman EJ, Hilbrands LB.I. Diagnostic approach in patients with asymptomatic haematuria: efficient or not? *Int J Clin Pract* 2006; 60: 557-61.
- Invernizzi F, Galli M, Serino G, Monti G, Meroni PL, Granatieri C, et al. Secondary and essential cryoglobulinemias. Frequency, nosological classification, and long-term follow-up. *Acta Haematol* 1983; 70: 73-82.
- Jennette JC, Falk RJ, Andrassy K, Bacon PA, Churg J, Gross WL, et al. Nomenclature of systemic vasculitides. Proposal of an international consensus conference. *Arthritis Rheum* 1994; 37: 187-92.
- Keogh KA, Specks U. Churg-Strauss syndrome: clinical presentation, antineutrophil cytoplasmic antibodies, and leukotriene receptor antagonists. *Am J Med* 2003; 115: 284-90.
- Khadra MH, Pickard RS, Charlton M, Powell PH, Neal DE. A prospective analysis of 1,930 patients with hematuria to evaluate current diagnostic practice. *J Urol* 2000; 163: 524-27.
- Kohler H, Wandel E, Brunck B. Acanthocyturia-a characteristic marker for glomerular bleeding. *Kidney Int* 1991; 40: 115-20.
- Koldingsnes W, Nossent H. Epidemiology of Wegener's granulomatosis in northern Norway. *Arthritis Rheum* 2000; 43: 2481-87.

- Lane SE, Scott DG, Heaton A, Watts RA. Primary renal vasculitis in Norfolk--increasing incidence or increasing recognition? *Nephrol Dial Transplant* 2000; 15: 23-7.
- Lane SE, Watts RA, Shepstone L, Scott DG. Primary systemic vasculitis: clinical features and mortality. *QJM* 2005; 98: 97-111.
- Liano F, Pascual J. Epidemiology of acute renal failure: a prospective, multicenter, community-based study. Madrid Acute Renal Failure Study Group. *Kidney Int* 1996; 50: 811-8.
- Luqmani RA, Bacon PA, Beaman M, Scott DG, Emery P, Lee SJ, et al. Classical versus non-renal Wegener's granulomatosis. *Q J Med* 1994; 87: 161-7.
- Mahr A, Guillevin L, Poissonnet M, Aymé S. Prevalences of polyarteritis nodosa, microscopic polyangiitis, Wegener's granulomatosis, and Churg-Strauss syndrome in a French urban multiethnic population in 2000: a capture-recapture estimate. *Arthritis Rheum* 2004; 51: 92-9.
- McGregor DO, Lynn KL, Bailey RR, Robson RA, Gardner J. Clinical audit of the use of renal biopsy in the management of isolated microscopic hematuria. *Clin Nephrol* 1998; 49: 345-8.
- Michel BA, Hunder GG, Bloch DA, Calabrese LH. Hypersensitivity vasculitis and Henoch-Schonlein purpura: a comparison between the 2 disorders. *J Rheumatol* 1992; 19: 721-8.
- Mohammad AJ, Jacobsson LT, Mahr AD, Sturfelt G, Segelmark M. Prevalence of Wegener's granulomatosis, microscopic polyangiitis, polyarteritis nodosa and Churg-Strauss syndrome within a defined population in southern Sweden. *Rheumatology* 2007; 46: 1329-37.
- Paassen P van, van Breda Vriesman PJ, van Rie H, Tervaert JW. Signs and symptoms of thin basement membrane nephropathy: a prospective regional study on primary glomerular disease-The Limburg Renal Registry. *Kidney Int* 2004; 66: 909-13.
- Pillebout E, Thervet E, Hill G, Alberti C, Vanhille P, Nochy D. Henoch-Schönlein Purpura in adults: outcome and prognostic factors. *J Am Soc Nephrol* 2002; 13: 1271-8.
- Prescott GJ, Metcalfe W, Baharani J, Khan IH, Simpson K, Smith WC, et al. A prospective national study of acute renal failure treated with RRT: incidence, aetiology and outcomes. *Nephrol Dial Transplant* 2007; 22: 2513-9.
- Rauta V, Törnroth T, Grönhagen-Riska C. Henoch-Schoenlein nephritis in adults-clinical features and outcomes in Finnish patients. *Clin Nephrol* 2002; 58: 1-8.
- Reid AJ, Harrison BD, Watts RA, Watkin SW, McCann BG, Scott DG. Churg-Strauss syndrome in a district hospital. *QJM* 1998; 91: 219-29.
- Reinhold-Keller E, Herlyn K, Wagner-Bastmeyer R, Gross WL. Stable incidence of primary systemic vasculitides over five years: results from the German vasculitis register. *Arthritis Rheum* 2005; 53: 93-9.
- Reinhold-Keller E, Herlyn K, Wagner-Bastmeyer R, Gutfleisch J, Peter HH, Raspe HH, et al. No difference in the incidences of vasculitides between north and south Germany: first results of the German vasculitis register. *Rheumatology* 2002; 41: 540-9. Erratum in: *Rheumatology* 2002; 41: 1082.
- Reinhold-Keller E, Beuge N, Latza U, de Groot K, Rudert H, Nölle B, et al. An interdisciplinary approach to the care of patients with Wegener's granulomatosis: long-term outcome in 155 patients. *Arthritis Rheum* 2000; 43: 1021-32.
- Rivera F, Lopez-Gomez JM, Perez-Garcia R. Clinicopathologic correlations of renal pathology in Spain. *Kidney Int* 2004; 66: 898-904.
- Roccatello D, Fornasieri A, Giachino O, Rossi D, Beltrame A, Banfi G, et al. Multicenter study on hepatitis C virus-related cryoglobulinemic glomerulonephritis. *Am J Kidney Dis* 2007; 49: 69-82.
- Rychlík I, Jancová E, Tesar V, Kolsky A, Lácha J, Stejskal J, et al. The Czech registry of renal biopsies. Occurrence of renal diseases in the years 1994-2000. *Nephrol Dial Transplant* 2004; 19: 3040-49.
- Sablé-Fourtassou R, Cohen P, Mahr A, Pagnoux C, Mouthon L, Jayne D, et al. Antineutrophil cytoplasmic antibodies and the Churg-Strauss syndrome. *Ann Intern Med* 2005; 143: 632-38.
- Savage CO, Winearls CG, Evans DJ, Rees AJ, Lockwood CM. Microscopic polyarteritis: presentation, pathology and prognosis. *Q J Med* 1985; 56: 467-83.
- Sayer J, McCarthy MP, Schmidt JD. Identification and significance of dysmorphic versus isomorphic hematuria. *J Urol* 1990; 143: 545-8.

- Schena FP. Survey of the Italian Registry of Renal Biopsies. Frequency of the renal diseases for 7 consecutive years. The Italian Group of Renal Immunopathology. *Nephrol Dial Transplant* 1997; 12: 418-26.
- Schramek P, Schuster FX, Georgopoulos M, Porpaczy P, Maier M. Value of urinary erythrocyte morphology in assessment of symptomless microhaematuria. *Lancet* 1989; 2: 1316-9.
- Sinico RA, Di Toma L, Maggiore U, Bottero P, Radice A, Tosoni C, et al. Prevalence and clinical significance of antineutrophil cytoplasmic antibodies in Churg-Strauss syndrome. *Arthritis Rheum* 2005; 52: 2926-35.
- Snoek BE van der, Hoitsma AJ, van WC, Koene RA. [Dysmorphic erythrocytes in urinary sediment in differentiating urological from nephrological causes of hematuria]. *Ned Tijdschr Geneesk* 1994; 138: 721-6.
- Solans R, Bosch JA, Pérez-Bocanegra C, Selva A, Huguet P, Alijotas J, et al. Churg-Strauss syndrome: outcome and long-term follow-up of 32 patients. *Rheumatology* 2001; 40: 763-71.
- Sørensen SF, Slot O, Tvede N, Petersen J. A prospective study of vasculitis patients collected in a five year period: evaluation of the Chapel Hill nomenclature. *Ann Rheum Dis* 2000; 59: 478-82.
- Sultana SR, Goodman CM, Byrne DJ, Baxby K. Microscopic haematuria: urological investigation using a standard protocol. *Br J Urol* 1996; 78: 691-6.
- Tancrede-Bohin E, Ochonisky S, Vignon-Pennamen MD, Flageul B, Morel P, Rybojad M. Schonlein-Henoch purpura in adult patients. Predictive factors for IgA glomerulonephritis in a retrospective study of 57 cases. *Arch Dermatol* 1997; 133: 438-42.
- Tarantino A, De Vecchi A, Montagnino G, Imbasciati E, Mihatsch MJ, Zollinger HU, et al. Renal disease in essential mixed cryoglobulinaemia. Long-term follow-up of 44 patients. *Q J Med* 1981; 50: 1-30.
- Tarantino A, Campise M, Banfi G, Confalonieri R, Bucci A, Montoli A, et al. Long-term predictors of survival in essential mixed cryoglobulinemic glomerulonephritis. *Kidney Int* 1995; 47: 618-23.
- Tidman M, Olander R, Svalander C, Danielsson D. Patients hospitalized because of small vessel vasculitides with renal involvement in the period 1975-95: organ involvement, anti-neutrophil cytoplasmic antibodies patterns, seasonal attack rates and fluctuation of annual frequencies. *J Intern Med* 1998; 244: 133-41.
- Tiebosch AT, Wolters J, Frederik PF, van der Wiel TW, Zeppenfeldt E, van Breda Vriesman PJ. Epidemiology of idiopathic glomerular disease: a prospective study. *Kidney Int* 1987; 32: 112-6.
- Topham PS, Harper SJ, Furness PN, Harris KP, Walls J, Feehally J. Glomerular disease as a cause of isolated microscopic haematuria. *Q J Med* 1994; 87: 329-35.
- Uppal SS, Hussain MA, Al-Raqum HA, Nampoory MR, Al-Saeid K, Al-Assousi A, Henoch-Schonlein's purpura in adults versus children/adolescents: A comparative study. *Clin Exp Rheumatol* 2006; 24 Suppl 41: S26-30.
- Westman KW, Bygren PG, Olsson H, Ranstam J, Wieslander J. Relapse rate, renal survival, and cancer morbidity in patients with Wegener's granulomatosis or microscopic polyangiitis with renal involvement. *J Am Soc Nephrol* 1998; 9: 842-52.

Vraag 4c. Welke diagnostiek is nodig voor het stellen van de diagnose primaire kleinevatenvasculitis met renale activiteit?

Vraag 4c.1. Een patiënt wordt op grond van niet-renale verschijnselen en bevindingen verdacht van een systemische kleinevatenvasculitis, of de diagnose is al gesteld. Welk onderzoek is nodig om eventuele renale betrokkenheid in het kader van de (vermoede) vasculitis vast te stellen dan wel uit te sluiten?

Resultaten

Naar aanleiding van de beantwoording van vraag 4a en 4b kan worden gesteld dat bij de diagnostiek van renale betrokkenheid bij (vermoede) vasculitis een belangrijke rol is weggelegd

voor kwalitatief en kwantitatief laboratoriumonderzoek van urine en nierfunctie. Kleinevatenvasculitis van de nieren zal zich uiten in de vorm van glomerulonefritis met als verschijnselen (microscopische) glomerulaire erythrocyturie met of zonder proteïnurie en/of gestoorde nierfunctie. De aanwezige gestoorde nierfunctie heeft vaak een snel progressief karakter in de loop van weken tot maanden. Ook vasculitis van niet-glomerulaire arteriolen en capillairen in de nier kan voorkomen, maar dit is zeer zelden aanwezig zonder bijkomende glomerulonefritis en leidt toch vaak tot verschijnselen van erythrocyturie, proteïnurie of gestoorde nierfunctie. Ten slotte zijn er enkele gevallen gepubliceerd waar uitsluitend een tubulo-interstitiële nefritis is vastgesteld in het kader van een kleinevatenvasculitis. Echter ook in deze laatste gevallen vormden urineafwijkingen en/of gestoorde nierfunctie de aanleiding tot het doen van de nierbiopsie.

Verschillende patiëntencaseseries (met name besproken onder vraag 4a) laten zien dat in aanwezigheid van (glomerulaire) erythrocyturie en proteïnurie al of niet met gestoorde nierfunctie bij een patiënt met kleinevatenvasculitis, een nierbiopsie in een zeer hoog percentage (tot 100%) een glomerulonefritis toont welke compatibel is met actieve vasculitis. Negatieve nierbiopten zijn onder deze condities zeer zeldzaam en beperkt tot gevallen met geïsoleerde erythrocyturie en minimale of afwezige proteïnurie bij normale nierfunctie. Het is zeer wel mogelijk dat bij deze vormen van hooguit milde renale vasculitisbetrokkenheid, het zeer focale karakter van de histologische afwijkingen leidt tot een zogenaamde *sampling error*.

Er zijn geen studies gevonden die middels nierbiopsie hebben geanalyseerd of er sprake is van renale vasculitisactiviteit in afwezigheid van erythrocyturie, proteïnurie en gestoorde nierfunctie. Er is 1 studie waarbij bij obductie bij 31 patiënten met langer bestaande ANCA-geassocieerde vasculitis (range 1-132 maanden) is onderzocht welke manifestaties van (doorgemaakte) vasculitisactiviteit aantoonbaar waren: 26 van deze patiënten (84%) toonden tekenen van doorgemaakte of actieve glomerulonefritis bij obductie. [Rott, 2000] Bij 20 van deze 26 was de diagnose glomerulonefritis op basis van actieve vasculitis bij leven al histologisch bevestigd middels nierbiopsie, terwijl de overige 6 bij leven duidelijke urine- en nierfunctieafwijkingen suggestief voor actieve glomerulonefritis hadden laten zien. Over het algemeen wordt echter aangenomen dat afwezigheid van erythrocyturie, proteïnurie en gestoorde nierfunctie renale vasculitisactiviteit uitsluit.

Conclusie

Niveau 3	Afwezigheid van (microscopische) hematurie, proteïnurie en gestoorde nierfunctie sluit nierbetrokkenheid op dat moment bij een patiënt die verdacht wordt van kleinevatenvasculitis uit. <i>C Rott 2000</i>
-----------------	--

Aanbeveling

Bij een patiënt die zich presenteert met een beeld verdacht voor primaire kleinevatenvasculitis dient, ter uitsluiting van renale betrokkenheid altijd onderzoek van het microscopisch urinesediment en ten minste kwalitatieve en bij voorkeur kwantitatieve bepaling van urine-eiwit, als mede een bepaling van het serumcreatinine ter beoordeling van de nierfunctie te worden verricht.

Vraag 4c.2. Een patiënt wordt op grond van verschijnselen en bevindingen zoals hematurie, proteïnurie en/of gestoorde nierfunctie verdacht van renale kleinevatenvasculitis. Welk onderzoek is nodig om eventuele renale betrokkenheid vast te stellen en de diagnose primaire kleinevatenvasculitis te stellen?

Resultaten

Er zijn geen studies die prospectief een vooraf gedefinieerde diagnostische strategie hebben onderzocht bij patiënten verdacht voor primaire kleinevatenvasculitis met renale activiteit. Meerdere retrospectieve en enkele prospectieve studies, vaak vanuit registraties van nierbiopten en/of patiënten met een bewezen primaire kleinevatenvasculitis, hebben klinische en serologische kenmerken van patiënten met verschillende vormen van primaire kleinevatenvasculitis in relatie tot renale ziekteactiviteit bestudeerd. Uit deze studies komt een aantal punten naar voren:

- De combinatie van erythrocyturie en proteïnurie met een progressieve nierfunctiestoornis is een goed surrogaatcriterium voor histologisch bewezen actieve glomerulonefritis bij patiënten met een serologisch en/of histologisch buiten de nier aangetoonde primaire kleinevatenvasculitis.
- Het aantonen van anti-neutrofiel cytoplasmatische antistoffen met specificiteit voor proteïnase-3 (PR3-ANCA), myeloperoxidase (MPO-ANCA) of humaan leukocyt elastase (HLE-ANCA) in het serum van een patiënt met erythrocyturie en proteïnurie met een progressieve nierfunctiestoornis, heeft een zeer hoge sensitiviteit en specificiteit voor het aantonen van systemische kleinevatenvasculitis (zie ook hoofdstuk in deze richtlijn aangaande laboratoriumonderzoek/serologie). [Sinico, 1994; Hagen, 1998; Cohen Tervaert, 1990, 1993; Kallenberg, 1994; Choi, 2001]
- Er bestaan geen adequate serologische markers die de diagnose henocho-schönleinpurpura ondersteunen. [Jennette, 1994; Ozen, 2006]
- Het vinden in het serum van cryoglobulines (meestal IgM en IgG), in combinatie met een verlaagd serumcomplement C4 en eventueel C3, pleit zeer sterk voor het bestaan van vasculitis secundair aan cryoglobulinemie. [Ferri, 2002]

Op grond van de bovengenoemde punten is het vaak in de klinische praktijk goed mogelijk door een combinatie van klinische en laboratoriumgegevens, specifieke serologie en ondersteund door histologisch bewijs van vasculitis buiten de nier (m.n. van huidbiopten) tot een klinische diagnose van een specifieke vorm van primaire kleinevatenvasculitis te komen. Met name de aanwezigheid van bepaalde kenmerken die of nooit of juist vrijwel altijd bij een bepaalde vorm van primaire kleinevatenvasculitis voorkomen, kunnen, zoals in tabel 4.2 weergegeven, belangrijk zijn om het aantal mogelijke diagnoses te reduceren. Ook zogenaamde klinische surrogaatparameters zoals bv. destructieve laesies in het kno-gebied bij de ziekte van Wegener, kunnen een zeer belangrijke rol spelen in het classificeren van een specifieke vorm van primaire kleinevatenvasculitis. [Sørensen, 2000; Watts, 2007] Zoals reeds gesteld zijn dergelijke strategieën om tot een diagnose te komen nooit prospectief getoetst. Wel zijn eerdere classificatiecriteria opgesteld aan de hand van klinische data in een groep van ca. 1000 patiënten met primaire vasculitis door de American College of Rheumatology, in de praktijk gebruikt als diagnostische criteria bij een groep van 198 patiënten verwezen met de vraagstelling vasculitis. Deze criteria blijken niet te functioneren door een onthutsend gebrek aan sensitiviteit en specificiteit. [Bloch, 1990; Rao, 1998] Wel moet hierbij worden aangetekend dat slechts 32 van de 198 patiënten tekenen van renale betrokkenheid toonden in de vorm van hematurie.

Bij een deel van de patiënten valt op grond van klinische en laboratoriumkenmerken, serologie en eventuele niet-renale histologie toch niet met zekerheid een diagnose te stellen. In geval van tekenen van renale betrokkenheid zal dan ook uiteindelijk bij een aanzienlijk deel van deze patiënten die verdacht worden van kleinevatenvasculitis toch een nierbiopsie nodig zijn om de diagnose van een specifieke vorm van primaire kleinevatenvasculitis te stellen. Een stroomdiagram voor diagnostiek is weergegeven in de *Samenvatting*.

Tabel 4.2. Differentieel diagnostische overwegingen op grond van klinische kenmerken, afwijkingen bij laboratoriumonderzoek en gegevens van de huidbiopsie (indien aanwezig) bij patiënten met verdenking op actieve systemische kleinevatenvasculitis (gemodificeerd naar Jennette 1997)

Kenmerk	Henoch-schönlein-purpura	Cryoglobulinemie	ziekte van Wegener	Microscopische polyangiïtis*	Churg-straussyndroom	Secundaire kleinevatenvasculitis
Verschijselen kno-gebied	-/±	-/±	+++	-/±	+++	-/±
Pulmonale afwijkingen	-/±	-/±	+++	+++	+++	+ /+++
IgA + C3 in huidbiopt	++++	±	±/+	±	±	+ /+++
IgG, IgM en C3 in huidbiopt	++	+++	±	±	±	++ /++++
Cryoglobulines in serum	-	++++	-	-	-	±/+
PR3- of MPO-ANCA in serum	-	-	++++ (PR3>>MPO)	++++ (PR3<<MPO)	++ /+++ (MPO; uitz. PR3)	-
Necrotiserende granulomen	-	-	+ /+++	-	+ /+++	-
Astma en/of eosinofilie	-	-	±	-	+++ /++++	±
Afwijkend serumcomplement	±	+++ / ++++ (C4↓, soms C3↓)	-	-	-	+ /+++ (vaak C3 en C4↓)
Klinisch/serologisch bewijs voor een andere ziekte	±	+	-/±	-/±	-/±	+++ /++++

- komt niet voor; ± komt sporadisch voor (<5%); + komt geregeld voor (tot 25%); ++ komt geregeld voor (25-50%); +++ komt zeer frequent voor; ++++ vrijwel altijd aanwezig

* de tot de nier beperkte vorm van pauci-immun kleinevatenvasculitis wordt over het algemeen tot de microscopische polyangiïtis gerekend, maar heeft per definitie geen extrarenale verschijnselen.

Vraag 4d. Wat is de indicatie en rol van de nierbiopsie bij de diagnostiek van primaire kleinevatenvasculitis?

Er zijn in de literatuur geen prospectieve of retrospectieve studies gepubliceerd die deze vraag hebben beantwoord. Ondertussen is duidelijk, met name ook uit de gegevens geanalyseerd bij vraag 4a en 4b van dit hoofdstuk dat (1) nierbiopten vaak verricht worden bij patiënten met verschijnselen van primaire kleinevatenvasculitis en dat (2) deze biopten vaak verschijnselen van kleinevatenvasculitis in de nier aantonen. Of en in hoeverre de nierbiopten in deze gevallen hebben bijgedragen aan het vaststellen van vasculitisactiviteit in de nieren en het juist diagnosticeren van

de vorm van vasculitis is onduidelijk. Er zijn in de oudere literatuur 3 studies, 2 prospectieve en 1 retrospectieve, die hebben geanalyseerd of en hoe een nierbiopsie van invloed was op het verdere beleid van verschillende presentaties. [Cohen, 1989; Farrington, 1994] Deze studies bij in totaal ca. 600 patiënten lieten zien dat met name bij presentatie met acute nierfunctiestoornissen en/of de combinatie van hematurie, proteïnurie en gestoorde nierfunctie, de nierbiopsie tot verandering van beleid leidde in 30-40% van de gevallen. Ook veranderde de diagnose naar aanleiding van de biopsie in ca. 20% van de gevallen. In deze onderzochte cohorten zaten ook patiënten met vasculitis, echter de data zijn niet voldoende gedetailleerd om iets over de aantallen van deze patiënten (in de studie van Richards 29 van de 276, de overige studies meldde het niet) of veranderingen in beleid of diagnose te zeggen. Iets recenter heeft een grote survey onder nefrologen in met name Europa en Noord-Amerika plaatsgevonden, waarbij gevraagd werd naar indicaties voor het verrichten van een nierbiopsie bij verschillende presentaties. Bij presentatie met snel progressieve nierinsufficiëntie of de combinatie hematurie, proteïnurie en gestoorde nierfunctie verklaarden 70-100% van de respondenten van deze survey altijd een nierbiopsie te doen. Dit besluit was grotendeels onafhankelijk van het gegeven of er door middel van serologische bepalingen voor ANCA of cryoglobuline al een waarschijnlijkheidsdiagnose was gesteld. [Fuiano, 2000] De achtergronden voor deze indicatiestelling werden in het bewuste artikel niet benoemd.

Naast diagnostische overwegingen, kan een nierbiopsie bijdragen in het vaststellen van vasculitisziekteactiviteit in de nieren. Zeer waarschijnlijk sluit het ontbreken van hematurie, proteïnurie en gestoorde nierfunctie de aanwezigheid van actieve vasculitis in de nier zo goed als uit (zie 4c). Omgekeerd echter kunnen deze verschijnselen berusten op andere oorzaken dan actieve renale vasculitis, bijvoorbeeld ten gevolge van chronische schade door eerdere ziekteactiviteit of door gelijktijdige aanwezigheid van andere renale pathologie. In dergelijke gevallen is het goed voorstelbaar dat een nierbiopsie een belangrijke rol speelt in het vaststellen van ziekteactiviteit van de vasculitis en dus therapeutische consequenties zal kunnen hebben. Literatuur over dit onderwerp, anders dan opinies weergegeven in reviews of naar aanleiding van casereports zijn er echter niet. [Fuiano, 2000; Falk, 1990; Richards 1994; Ferrario, 1996; Bolton, 1996; Jennette, 1997; Seo, 2004] Tenslotte is er een relatie tussen de bij nierbiopsie gevonden afwijkingen, met name van chronische aard, en de uitkomst na behandeling van de nierfunctie bij vasculitis. Met name voor ANCA-gerelateerde vasculitis met renale betrokkenheid [Hauer, 2002; Vergunst, 2003; Vizjak, 2003; Lind van Wijngaarden de, 2006] en henoch-schönleinpurpura is dit beschreven [Coppo, 1997; Pillebout, 2002; Shrestha, 2006]. Probleem met deze beschreven relaties is dat ze sterk zijn op groepsniveau, maar veel zwakker in het correct voorspellen van het al dan niet op therapie responderen van individuen.

Op grond van de literatuur is het dus zeer moeilijk een strikte aanbeveling te geven over wanneer een nierbiopsie nu geïndiceerd is en daadwerkelijk consequenties heeft voor het stellen van de diagnose, het te volgen beleid en de diagnose bij patiënten verdacht voor of met elders bewezen kleinevatenvasculitis. Overwegingen die bij het besluit om dit invasieve onderzoek met een kleine kans op serieuze complicaties (2-3% significante bloedingen waarvan ongeveer 1% met noodzaak tot ingrijpen, 0,5-1,0% op AV-fistels, \leq 0,2% kans op verlies van een nier) kunnen zijn:

- noodzaak tot verkrijgen van histologisch bewijs voor actieve vasculitis in de nier, omdat kliniek, laboratoriumuitslagen en serologie en eventuele histologie van elders hierover onvoldoende uitsluitel geven;
- onvoldoende zekerheid over de diagnose kleinevatenvasculitis op grond van kliniek en ander aanvullend onderzoek, waarbij 1. histologie van een ander gebied of orgaan dat minder invasief kan worden verkregen niet mogelijk is of geen uitsluitel heeft gegeven en 2. er

tekenen zijn van renale betrokkenheid in de vorm van hematurie, proteïnurie en eventueel gestoorde nierfunctie;

- twijfel over prognose en reversibiliteit van de functionele renale afwijkingen bij een patiënt, waarbij dit gegeven een van de argumenten is voor het geven van intensieve (immunosuppressieve) therapie;
- contra-indicaties voor het verrichten van een nierbiopsie zoals gestoorde stolling, hypertensie, anatomische of liggingsvariaties en/of cysten van de nieren.

Conclusie

Niveau 3	<p>Renale betrokkenheid en activiteit bij kleinevatenvasculitis is middels nierbiopsie goed vast te stellen. De rol en waarde in de diagnostiek en bepaling van de behandeling van kleinevatenvasculitis met renale betrokkenheid is echter niet goed te beoordelen door het ontbreken van afdoende onderzoek naar deze vraagstelling.</p> <p><i>C Coppo, 1997; Hauer, 2002; Pillebout, 2002; Vergunst, 2003; Richards, 2004; de Lind van Wijngaarden, 2006; Shrestha, 2006</i></p> <p><i>D Falk, 1990; Jennette, 1997; Fuiano, 2000; Seo, 2004</i></p>
-----------------	---

Aanbeveling

Bij een patiënt die zich presenteert met een beeld verdacht voor primaire kleinevatenvasculitis en die tekenen heeft van renale betrokkenheid op grond van microscopisch urinesediment, aanwezigheid van proteïnurie en eventueel gestoorde nierfunctie, is een nierbiopsie ter bevestiging van de diagnose en ziekteactiviteit in de nier een goed diagnosticum. Let daarbij, naast contra-indicaties voor een nierbiopsie, op de volgende punten in de overwegingen om een nierbiopsie te doen:

1. Is de nierbiopsie nodig voor het stellen van de diagnose en het bepalen van de therapie?
2. Is de benodigde zekerheid over diagnose en/of ziekteactiviteit op een andere minder invasieve manier te krijgen?
3. Het doen van een nierbiopsie moet niet leiden tot vertraging in de start van de behandeling

Literatuur

- Bolton WK. Rapidly progressive glomerulonephritis. *Semin Nephrol* 1996; 16: 517-26.
- Cohen AH, Nast CC, Adler SG, Kopple JD. Clinical utility of kidney biopsies in the diagnosis and management of renal disease. *Am J Nephrol* 1989; 9: 309-15.
- Coppo R, Mazzucco G, Cagnoli L, Lupo A, Schena FP. Long-term prognosis of Henoch-Schönlein nephritis in adults and children. Italian Group of Renal Immunopathology Collaborative Study on Henoch-Schönlein purpura. *Nephrol Dial Transplant* 1997; 12: 2277-83.
- Falk RJ. ANCA-associated renal disease. *Kidney Int* 1990; 38: 998-1010.
- Farrington K, Levison DA, Greenwood RN, Cattell WR, Baker LR. Renal biopsy in patients with unexplained renal impairment and normal kidney size. *Q J Med* 1989; 263: 221-33.
- Ferrario F, Rastaldi MP, D'Amico G. The crucial role of renal biopsy in the management of ANCA-associated renal vasculitis. *Nephrol Dial Transplant* 1996; 11: 726-8.
- Fuiano G, Mazza G, Comi N, Caglioti A, De Nicola L, Iodice C, et al. Current indications for renal biopsy: a questionnaire-based survey. *Am J Kidney Dis* 2000; 35: 448-57.
- Hauer HA, Bajema IM, Van Houwelingen HC, Ferrario F, Noël LH, Waldherr R, et al; European Vasculitis Study Group (EUVAS). Determinants of outcome in ANCA-associated glomerulonephritis: a prospective clinico-histopathological analysis of 96 patients. *Kidney Int* 2002; 62: 1732-42.
- Jennette JC, Falk RJ. Small-vessel vasculitis. *N Engl J Med* 1997; 337: 1512-23.

- Lind van Wijngaarden RA de, Hauer HA, Wolterbeek R, Jayne DR, Gaskin G, Rasmussen N, et al. Clinical and histologic determinants of renal outcome in ANCA-associated vasculitis: A prospective analysis of 100 patients with severe renal involvement. *J Am Soc Nephrol* 2006; 17: 2264-74.
- Pillebout E, Thervet E, Hill G, Alberti C, Vanhille P, Nochy D. Henoch-Schönlein Purpura in adults: outcome and prognostic factors. *J Am Soc Nephrol* 2002; 13: 1271-8.
- Richards NT, Darby S, Howie AJ, Adu D, Michael J. Knowledge of renal histology alters patient management in over 40% of cases. *Nephrol Dial Transplant* 1994; 9: 1255-9.
- Seo P, Stone JH. The antineutrophil cytoplasmic antibody-associated vasculitides. *Am J Med* 2004; 117: 39-50.
- Shrestha S, Sumingan N, Tan J, Althous H, McWilliam L, Ballardie F. Prognostic serological markers of Henoch-Schonlein nephritis. *Q J Med* 2006; 99: 253-65.
- Vergunst CE, van Gorp E, Hagen EC, van Houwelingen HC, Hauer HA, Noël LH, et al. An index for renal outcome in ANCA-associated glomerulonephritis. *Am J Kidney Dis* 2003; 41: 532-8.
- Vizjak A, Rott T, Koselj-Kajtna M, Rozman B, Kaplan-Pavlovic S, Ferluga D. Histologic and immunohistologic study and clinical presentation of ANCA-associated glomerulonephritis with correlation to ANCA antigen specificity. *Am J Kidney Dis* 2003; 41: 539-49.

HOOFDSTUK 5. KEEL-NEUS-OORHEELKUNDE (KNO)

Uitgangsvragen

- 5.a. Welke klachten of symptomen van het kno-gebied kunnen passen bij een vasculitis van het kno-gebied (ziekte van Wegener)? En hoe vaak?
- 5.b. Welke klachten of symptomen buiten het kno-gebied kunnen passen bij een vasculitis van het kno-gebied (ziekte van Wegener)? En hoe vaak?
- 5.c. Welke klachten of symptomen van het kno-gebied kunnen passen bij een systemische vasculitis? En hoe vaak?
- 5.d. Welke diagnostiek is nodig voor het stellen van de diagnose vasculitis van het kno-gebied?

Inleiding

Kno-verschijnselen van vasculitis komen eigenlijk alleen voor bij de ziekte van Wegener. De polyposis nasi die bij het syndroom van Churg-Strauss kan voorkomen vertoont weliswaar histologisch enkele voor dat syndroom typische kenmerken, maar is klinisch in geen enkel stadium enigszins suggestief voor syndroom van Churg-Strauss: De polyposis nasi bij churg-strausspatiënten heeft geen kenmerkend afwijkend macroscopisch of endoscopisch beeld, de lokalisatie is ook als bij 'normale' polyposis nasi. Van de overige vasculitiden worden geen klinische manifestaties gezien op kno-gebied. Het kno-hoofdstuk gaat daarom met name over de ziekte van Wegener. De uitgangsvragen zijn dan ook in dat licht gehanteerd.

Bespreking van de literatuur

De ziekte van Wegener, hierna Wegener genoemd, uit zich in een grote verscheidenheid aan klinische manifestaties, welke lange tijd weinig kenmerkend kunnen zijn. Daardoor kunnen in verzamelseries diagnose-delays tevoorschijn komen van gemiddeld 8 à 9 maanden.

Een zo goed mogelijk gerichte, van een 'ruim venster' voorziene literatuurresearch van studies met betrekking tot de ziekte van Wegener leverde een veelheid aan artikelen op: 1969-2005: 126 artikelen, hieraan werden 2 door de search gemiste toegevoegd. Hierin worden opsommingen gegeven van een grote diversiteit van symptomen en wordt steeds gewag gemaakt van het dikwijls langdurig uitblijven van kenmerkende symptomen. Daarbij blijken de symptomen op kno-gebied, al dan niet kenmerkend, zich het veelvuldigst voor te doen, in een uiteindelijke frequentie van 90-95% (zie tabel 5.1). In een groot overzichtartikel 'Wegener's granulomatosis', geven Duna et al. (1995) overzichten van de symptomen van Wegener binnen die vakgebieden, waar de verschijnselen zich frequent voordoen. [Duna, 1995] Ook zij constateren de grootste frequentie wegernermanifestaties binnen het kno-gebied.

Tabel 5.1. Frequentie van voorkomen van manifestaties van ziekte van Wegener, resp. aan het begin en gedurende het totale beloop [Duna, 1995]

Voorkomende symptomen	Als beginsymptoom (%)	Ged. totale beloop (%)
Gehele kno-gebied	73%	92-94%
Longafwijkingen	45%	87%
Nierafwijkingen	11-18%	77-85%
Afwijkingen in ogen, orbitae	8-16%	28-58%
Klachten van bewegingsapparaat	32-53%	67-76%

Neurologische afwijkingen (perifeer + centraal)	4,5-8%	22-50%
Abdominale afwijkingen	?	?
Tr. urogenitalis	?	?
Hart (vooral pericarditis)	?	6-12%

In hun artikel in het Nederlands Tijdschrift voor Geneeskunde, betreffende de symptomatologie bij Wegener, gebruiken Cohen Tervaert et al. (1987) een wat andere indeling, doch de frequenties van intiële symptomen en de symptomen als geheel wijken niet essentieel af van de getallen van Duna et al. (tabel 5.2.). [Cohen Tervaert, 1987]

Tabel 5.2. Kno-symptomen van ziekte van Wegener bij 35 patiënten [Cohen Tervaert, 1987]

Symptomen	frequentie (n)	interval (maanden)	frequentie als initieel symptoom (n)	interval (maanden)
Neusklachten (neusobstructie, neusuitvloed, epistaxis)	25	13,6	8	19,5
Recidiverende sinusitis	17	13,5	4	21
Heesheid	5	11,8	2	3,5
Longafwijkingen (hoesten, dyspnoe, hemoptoë, bij toeval ontdekte haardvormige afwijking op de thoraxfoto)	22	5,7	3	9,3
Erythrocyturie	21	7,1	3	9,3
Gewrichtsklachten	19	15,7	3	16,7
Oogklachten	10	8,5	2	4
Huidafwijkingen	11	8,6	1	10
Neuropathie	9	2,2	1	7

In hun hierboven reeds genoemde reviewartikel geven Duna et al. onder andere ook een overzicht van de verschillende kno-symptomen bij Wegener (tabel 5.3).

Tabel 5.3. Kno-verschijnselen van ziekte van Wegener [Duna, 1995]

Symptoom	Eerste symptoom (%)	Frequentie (%)
Totaal kno	73	92-94
Otologische verschijnselen	6-25	19-61
<i>Oorpijn</i>	10	14
<i>Gehoorgehoort (geleiding > sensorineural)</i>	6-15	14-42
<i>Otitis media (OME > OMA, OMC)</i>	25	44
Neusafwijkingen	22-34	64-80
<i>Epistaxis</i>	11	32
<i>Zadelneus</i>		9-29
Sinusitis	52-67	85
Orale laesies (ulcera, gingivitis)	2-6	6-13
Laryngotracheale afwijkingen	1	8-25

OME = otitis media met effusie = (vroegere term) sereuze otitis, OMA = otitis media acuta, OMC = otitis media chronica

Uit gegevens, als vermeld in een recenter overzichtsartikel van Gubbels et al. (2003), valt een enigszins vergelijkbare tabel samen te stellen, waarin de frequenties van voorkomen van manifestaties van Wegener in het kno-gebied onderling worden vergeleken. [Gubbels, 2003] Deze indeling is moeilijk te combineren met die van Duna et al. (1995). Daarnaast zijn er summier enkele klinisch zeer relevante opmerkingen bij diverse manifestatievormen toegevoegd, waarmee een aantal differentiaaldiagnostische moeilijkheden worden geschetst, waarmee de behandelaar wordt geconfronteerd bij de interpretatie van (vroeg) symptomen, die vaak veel later in het beloop als wegernermanifestaties kunnen worden ge(her)ïnterpreteerd (zie tabel 5.4).

Tabel 5.4. Frequentie symptomen M Wegener in het hoofd-halsgebied [Gubbels, 2003]

Locatie	Frequentie (%)
Otologische verschijnselen als geheel	19-38
Uitwendige oor	
Oorschelp: beeld als relapsing polychondritis	Zelden
Gehoorgang: otitis externa met granulaties	Zelden
Middenoor	
OME (otitis media met effusie)	25-50
Otitis media chronica, chronische mastoïditis	10-24
Binnenoor: perceptief gehoorverlies, tinnitus	8
Neus en neusbijholten	64-80
Neus alleen (inwendige slijmvlies en skelet)	30
Zadelneus: ontstaat in verloop ziekte	20-25
Sinusitis: bij 50% van nasale ziekte van Wegener	
Mondholte: zeer wisselende manifestaties	
Meest frequent: diepe ulcera	2-6
Pathognomonische aardbei-hyperplasie van de gingiva	zeer zelden
Speekselklieren:	
Vaker in begin van ziekte van Wegener	
Vaker bij limited ziekte van Wegener	Zelden
Ogen en orbitae, als geheel	50-60
Oog (episcleritis kan 1 ^o symptoom zijn)	16-38
Orbita (beiderzijds: dan vaak per continuitatem vanuit etmoïden. Eenzijdig: beeld vaak gelijkend op pseudotumor orbitae)	18-22
Larynx	Zelden
Subglottisch, resulterend in stenose	
Vaak als onderdeel van generaliseerde ziekte van Wegener	9-16
Huid	
Hoofd-halsgebied	Niet separaat vermeld
Gehele lichaam	14-50

Ook uit deze literatuursearch komt weer naar voren dat Wegener zich meestal niet alleen het eerst, maar ook het vaakst op kno-gebied manifesteert. In de literatuur zijn geen artikelen gevonden, waarin (kenmerkende) symptomatologie gewaardeerd wordt naar diagnostische respectievelijk voorspellende waarde. Dergelijke artikelen werden ook in de voor de CBO-richtlijn verrichte extra search niet gevonden. Toch zijn juist dergelijke gegevens nodig om te kunnen komen tot eerdere diagnostiek. Voor dat doel zal daarom de toevlucht genomen moeten worden tot de expert opinion. De eerste twee gestelde uitgangsvragen (zie boven) zijn buitengewoon moeilijk tot onmogelijk te beantwoorden voor een kno-arts, daarvoor is specialistische kennis vereist op het terrein van alle betrokken medische specialismen.

In de volgende paragraaf zal getracht worden bruikbare richtlijnen te geven voor het verkorten van het nog steeds zo grote diagnose-delay bij Wegener in het hoofd-halsgebied.

Voor de kno-arts

Eerst zal een inventarisatie worden gegeven van klachten en symptomen, georiënteerd op de specialistische mogelijkheden van de kno-arts. In dit diagnostische kader worden alleen die klachten en verschijnselen genoemd die aanleiding zouden kunnen respectievelijk moeten vormen om gericht onderzoek op de mogelijkheid van Wegener te verrichten. Klachten en verschijnselen die zich kunnen voordoen in het verloop van een inmiddels aangetoonde Wegener vallen buiten dit bestek.

Voorbeeld 1: Het ‘zomaar’ ontstaan van een zadelneus is vrij kenmerkend voor Wegener, doch doet zich doorgaans pas voor wanneer de diagnose al geruime tijd gesteld is. Het ontstaan van een zadelneus is diagnosebevestigend, niet sturend naar de diagnose, en is daarom niet opgenomen in de lijst kno-verschijnselen, mogelijk wijzend op wegenervasculitis. Dezelfde redenatie gaat bijna zeker ook op voor de onrustige subglottische stenose, die stridor veroorzaakt. De frequentie van ademwegvernauwende subglottische wegeneractiviteit is echter te klein om dit absoluut te mogen stellen, vooral ook wegens de mogelijk ernstige klinische consequenties.

Voorbeeld 2: In het verloop van Wegener krijgt 40-50% van de patiënten disfunctie van meestal beide tubae Eustachii, zich uitend in een dubbelzijdig matig groot gehoorverlies van het geleidingstype. Het is zelden een vroeg symptoom, daarom niet in de lijst opgenomen.

Kno-klachten en verschijnselen, mogelijk wijzend op wegenervasculitis

De mate, waarin rekening moet worden gehouden met de mogelijkheid dat (wegener)vasculitis hieraan ten grondslag ligt, wordt gewaardeerd met een cijfer van 1 tot en met 4. (zie tabel 5.5)

Tabel 5.5. Kno-klachten en verschijnselen, mogelijk wijzend op Wegener-vasculitis

	Klachten en verschijnselen	Score*	Reeds uitgesloten klachten als mogelijke oorzaken
1.	Onverklaarbaar recidiverende sinusitiden	1	Anatomische oorzaken, persisterende adenoïdactiviteit, atopie resp. hyperreactiviteit, milieufactoren (irritantia, <i>sick building syndrome</i> , etc), veroorzakend focus in de omgeving (bv. dentogeen focus), genetisch bepaalde gestoorde nasale clearance (bv. taaislijmziekte, syndroom van Kartagener)
2.	Diffuse inflammatie van het neusseptum	3	Pre-existente infectie in de omgeving, trauma ('inflammatie' betreft dreigend septumhematoom)
2a.	Idem, met diepe zeurende pijn rond de neus	3-4	

3.	Onverklaarbare neusseptumperforatie	2	Iatrogeen trauma (septumchirurgie), specifieke infecties in de anamnese, neuspeuteren, cocaïneabusis
4.	Onverklaarbare ulcera resp. granulatiweefsel in de neus	3	Specifieke infecties in de anamnese, diabetesproblematiek (m.a.g. schimmelinfectie), irriterende substantie (bv. modder) in de neus gehad, iatrogene schade (bv. getamponneerd geweest)
4a.	Bloederige korsten in de neus	3	
5.	Therapieresistente chronische otitis media	1	Anatomische afwijkingen, bijzondere verwekkers, diabetesproblematiek, genetisch bepaalde gestoorde clearance (bv. CF, kartagenersyndroom), stoornissen in de functie van de palatumspieren (schisis, spierziekten), chronisch bovensteluchtweginfectie
6.	In enkele dagen tot weken ontstaan groot perceptief gehoorverlies	2	Echt acuut gehoorverliesverlies (bv. ISSHL), lawaaitrauma, gebruik van ototoxische middelen, lokaal of systemisch
7.	Hyperplasie van gingiva met aardbeiaspect (<i>strawberry gingival hyperplasia</i>)	3-4	Dentogeen focus, graviditeit (discutabel, graviditeitsbepaalde gingivahyperplasie ziet er anders uit (glad i.p.v. hobbelig) en ontstaat later in de graviditeit, m.a.w. je ziet meteen de dikke buik), afwijkingen als erythema exudativum multiforme, pemfigoïd, amyloïdose (ook vergezocht!)
8.	Enkelvoudige speekselklierzwellings e.c.i.	1	Neoplasma, specifiek infect, M Sjögren, speekselkliersteen
9.	Ulcera, orontrale of oronasale fistels, osteonecrose van het palatum durum	2	T.a.v. ulcera: slijmvliesafwijkingen als EEM, pemfigoïd, etc., instillatie van irriterende c.q. etsende stoffen T.a.v. fistels: trauma, iatrogeen trauma (operaties), dentogene problematiek, c.q. behandeling daarvan, neoplasmata, congenitale afwijkingen
10.	Stridor, heesheid, met voornamelijk subglottische onrust	3	Iatrogeen trauma (beademing door te dikke tube, langdurige beademing), specifieke infecten in de anamnese, bijzondere respiratoire pathologie (o.a. cystic fibrosis)

*De mate, waarin rekening moet worden gehouden met de mogelijkheid dat (wegener)vasculitis hieraan ten grondslag ligt, wordt gewaardeerd met een cijfer van 1 (weinig suggestief) tot en met 4 (zeer suggestief)

Voor de niet-kno-arts

De hierboven opgenoemde kno-klachten en verschijnselen zijn benoemd vanuit kno-perspectief, inclusief kno-onderzoek. Voor andere met mogelijk vasculitis-/wegenerpatiënten geconfronteerde specialismen zijn daarvan de volgende anamnese-indicaties respectievelijk uitwendig waarneembare verschijnselen af te leiden. De aldus afgeleide, voor andere specialismen hanteerbare, op een eventuele Wegener wijzende symptomen of afwijkingen op kno-terrein kunnen als volgt samengevat worden, in afnemende graad van indicatiekracht:

Een verstopte, pijnlijke, soms rood-gezwollen neus

Een nog maar kort bestaand evident neuslijden, gepaard gaande met opvallende neusverstopping, en een pijnlijke soms rood-gezwollen (uitwendige) neus. Dit betreft dus een foudroyant beeld, dat

zich toevallig kan manifesteren. De patiënt begint er mogelijk zelf over, anders is het voor een oplettende clinicus duidelijk dat er nasaal wat aan de hand is.

Hobbelig rood tandvlees

Eveneens een relatief acuut beeld, dat de patiënt zal hebben opgemerkt. Ook dit betreft dus een opvallend niet-chronisch beeld, dat toevallig kan bestaan. Hier begint de patiënt waarschijnlijk niet uit zichzelf over, maar zal op de simpele gerichte vraag 'toehappen'.

Bloederig neussecreet, bloederige nasale korstvorming

Dit is een subacuut tot meer chronisch verschijnsel, dat patiënt al geruime tijd kan hebben. De patiënt zal op zijn minst het plan hebben hiervoor onderzocht te willen worden. Hij is er niet gerust op, en zal vlot positief reageren op de gerichte vraag.

Geïsoleerd subacuut gehoorverlies

Dit moet een eenzijdig verlies betreffen, symmetrisch in de oren optredende primaire vasculitisverschijnselen zijn theoretisch denkbaar, maar te zeldzaam om in deze overwegingen te betrekken. Dit is een in betrekkelijk korte tijd ontstaan gehoorverlies, van een ernst, die de patiënt zorgen baart. Een vaag antwoord op de gerichte vraag is dus 'negatief', en behoeft niet gevolgd te worden door een consultaanvraag kno.

Al dan niet pijnlijke zweren in de mond

Wanneer de ulcera niet pijnlijk zijn hoeft de patiënt ze niet te hebben opgemerkt. Inspectie van de mond is een eenvoudig niet-specialistisch onderzoek. Zonodig kan eigen inspectie leiden tot een consultaanvraag kno.

Chronische nasale korstvorming

Dit kan zich zowel voordoen op basis van een neusseptumperforatie, als ten gevolge van diffuse atrofie. De septumperforatie hoeft zeker niet bekend te zijn aan de patiënt, wanneer deze is ontstaan na een neusoperatie of een trauma. Diffuse korstvorming kan het enige nasale symptoom zijn van Wegener. Een positief antwoord van de patiënt dwingt tot een consultaanvraag kno.

Chronische ontstekingsanamnese van de neus(bijholten) en/of (liever van één dan van beide) oren

Ondanks het feit dat de ziekte van Wegener een systeemziekte is, doet een therapieresistente otitis media chronica (dat is dus niet OME = otitis media met effusie = hetgeen vroeger een 'sereuze otitis' werd genoemd, vgl. inleidende opmerkingen) zich meestal éézijdig voor. De neus reageert in het kader van Wegener eigenlijk steeds als één geheel, ondanks het feit dat de bloedvoorziening links-rechts goed gescheiden is. Een positief antwoord van de patiënt noodt tot een consultaanvraag kno, bij aanwezigheid van enige 'achtergrondverdenking', anders niet, want er is een overvloed aan banale infecties.

In enkele dagen ontstane stridor met heesheid

De patiënt zal zich hier zeker zorgen over maken, heeft naar alle waarschijnlijkheid ook al verzocht om een gericht consult.

Conclusies voor de niet-kno-arts

Niveau 4	<p>De volgende kno-afwijkingen zijn in afnemende graad suggestief voor Wegener:</p> <p>Graad-4 suggestief: Een inwendig pijnlijke verstopte, soms rood-gezwollen neus Hobbelig rood tandvlees Bloederig neussecreet, bloederige nasale korstvorming</p> <p>Graad-3 suggestief: Stridor met heesheid, in enkele dagen 'spontaan' ontstaan</p> <p>Graad-2 suggestief: Geïsoleerd subacuut gehoorverlies Pijnlijke zweren in de mond Chronische nasale korstvorming</p> <p>Graad-1 suggestief: Chronische ontsteking van de neus(bijholten) en/of (liever van één dan van beide) oren</p> <p>Van de overige vasculitiden worden geen klinische manifestaties gezien op kno-gebied.</p> <p><i>D Mening van de werkgroep</i></p>
-----------------	---

Aanbevelingen voor de niet-kno-arts

- Wanneer men betrokken is bij een nog niet begrepen ziektebeeld, waarbij Wegener tot de mogelijkheden lijkt te behoren, is het zinvol te vragen en kijken naar de hierboven genoemde items.
- Komt men bij de behandeling van 'eigen' patiënten bij toeval items met de waardering graad-3- respectievelijk graad-2-afwijkingen op het spoor, dan is verwijzing naar de kno-arts geïndiceerd.
- Hoopt of verwacht men dat de kno-arts een wegenerbewijzend of een 'goed bij Wegener passend' biopt kan nemen, dan dient men ervoor te waken tevoren af te zien van systemische corticosteroïdmedicatie, aangezien daardoor in één dag uit een neusbiopt kenmerkende histologische items kunnen worden verdreven.
- Meent men, gezien de ernst van het algemene beeld, corticosteroïdmedicatie niet of nauwelijks te kunnen uitstellen, dan dient de verwijzing naar de kno-arts een spoedverwijzing te worden ('vandaag nog'), om de mogelijkheid van een betrouwbaar biopt niet te verliezen.

Aanbevelingen voor de kno-arts

- Wanneer men vermoedt dat er bij een patiënt mogelijk sprake is van Wegener dient het kno-onderzoek te worden uitgebreid met gericht aanvullend onderzoek. Afhankelijk van de vermoede lokalisatie van de wegeneractiviteit zal dat aanvullende onderzoek bestaan uit bijvoorbeeld uitgebreider audiologisch onderzoek, gedetailleerd beeldvormend onderzoek (CT, MRI), endoscopisch onderzoek van het betreffende gebied.

- Wegeneractiviteit komt het vaakst voor in de neus (en omgeving). Een goed kno-onderzoek op Wegener dient daarom altijd endoscopisch onderzoek van de gehele neus, tot in de nasopharynx, te omvatten.
- Wanneer het aanvullende onderzoek het vermoeden op Wegener lijkt te ondersteunen dient naast oriënterend bloed- en urineonderzoek ook een ANCA-test te worden aangevraagd, en dient een goed gericht biopt genomen te worden voor histologisch onderzoek. Tevens dient verwijzing plaats te vinden naar een internist/reumatoloog voor aanvullende beoordeling van betrokkenheid vasculitis elders in lichaam.
- Een histologisch eenduidig beeld is nog steeds het meest sluitende bewijs voor Wegener. Wanneer wegens het vermoeden op Wegener een patiënt wordt verwezen voor een 'spoedneusbipt' dient dat biopt, indien realistisch, inderdaad met spoed te worden genomen. (vgl. laatste item van de aanbevelingen voor de niet-kno-arts).

Adviezen aangaande het nemen van een (neus)bipt

- De histologische criteria voor ziekte van Wegener zijn: necrose, granulomen, vasculitis. Deze items kunnen zich in sterk verschillende verhouding voordoen.
- Wanneer de necrose overheerst zal dit zich in bijvoorbeeld een ulceratief neusbeeld uiten, met weinig opvallende ulcusranden (weinig proliferatie, weinig granuloomvorming). Dit wordt in de neus het vaakst gezien.
- Neemt men een bipt uit het midden, waar de afwijking misschien het duidelijkst lijkt, dan krijgt men waarschijnlijk een teleurstellend verslag van de patholoog: 'nagenoeg uitsluitend necrotisch materiaal, geen diagnose te stellen, gaarne nieuw bipt'.
- Bij de 'ulceratieve Wegener' dient het bipt genomen te worden op de overgang tussen duidelijk afwijkend en ogenschijnlijk gezond weefsel.
- Wanneer de granuloomvorming daarentegen op de voorgrond staat kan dat leiden tot een wegernermanifestatie in de vorm van bleek-hobbelige zwellingen zonder enige macroscopische (endoscopische) ulceratie: het neusslijmvlies lijkt intact, de afwijking submuceus gelokaliseerd. Endoscopisch is dit beeld moeilijk te differentiëren van afwijkingen als sarcoïdose, lepra, tuberculose, infiltratief groeiende schimmels, etc.)
- Een bipt, vol uit een 'proliferatieve Wegener' genomen, is vrijwel altijd bewijzend.
- Wanneer tot het nemen van een bipt wordt besloten om 'Wegener' te onderscheiden van 'cocaïne-busis met positieve ANCA', als oorzaak van een gevonden neusseptumperforatie, moet gezocht worden naar een gebied met slechts 'matige onrust' (vgl. bipteren bij ulceratieve Wegener).
- Worden bij zorgvuldig endoscopisch onderzoek slechts gave gladde slijmvliesen en schone scherprandige neusbijholtenostia gezien, dan is de kans dat er toch een histologisch wegernerbeeld zich voordoet in het bipt te verwaarlozen: bij volkomen gave slijmvliesen is er 'dus' geen aanwijzing voor nasale wegeneractiviteit; geen indicatie tot het nemen van een bipt.

Literatuur

- Cohen Tervaert JW, Woude FJ van de, Kallenberg CGM. De ziekte van Wegener: Een ernstige aandoening met een sluipend begin. Ned T Geneesk 1987; 131: 1391-4.
- Duna GF, Galperin C, Hoffmann GS. Wegener's granulomatosis. Rheum Dis Clin North Am 1995; 21: 949-86.
- Gubbels SP, Barkhuizen A, Hwang PH. Head and neck manifestations of Wegener's granulomatosis. Otolaryngol Clin N Am 2003; 36: 685-705.

HOOFDSTUK 6. LONGEN

Uitgangsvragen

- 6a. Welke klachten of symptomen van de longen kunnen passen bij een pulmonale vasculitis? En hoe vaak?
- 6b. Welke klachten of symptomen buiten de longen kunnen passen bij een pulmonale vasculitis? En hoe vaak?
- 6c. Welke klachten of symptomen van de longen kunnen passen bij een systemische vasculitis? En hoe vaak?
- 6d. Welke diagnostiek is nodig voor het stellen van de diagnose pulmonale vasculitis?

Inleiding

De anatomie van de long wordt gekenmerkt door een vertakkend stelsel van luchtwegen (trachea, bronchi, bronchioli en alveoli) en bloedvaten (arteriën, arteriolen, capillairen, venulen en venen). Gasuitwisseling vindt plaats op het grensvlak van alveoli en capillairen (alveolocapillaire membraan; oppervlak 40-80 m² bij volwassenen). Wanneer er sprake is van een destructief ontstekingsproces in de wanden van arteriolen, venulen en/of capillairen in het longparenchym dan spreekt men van een kleinevatenvasculitis van de long. Hierover zal het ook in dit hoofdstuk gaan, waarbij gesproken zal worden van pulmonale vasculitis. Gezien de uitgebreidheid van het bloedvatstelsel, de grootte van het contactoppervlak met de buitenwereld en de vitale functie van het orgaan moet de verdenking hierop als een potentieel gevaarlijke klinische situatie worden aangemerkt. Verreweg de meeste vormen van pulmonale vasculitis zijn onderdeel van een primair systemische vasculitis, slechts enkele vormen komen alleen in de long voor (primair geïsoleerde vasculitis) of zijn secundair aan het gebruik van geneesmiddelen, infecties of een maligniteit (tabel 6.1; relatieve frequenties van pulmonale vasculitiden in het kader van een systemische vasculitis worden aangegeven). Bij verdenking op een pulmonale vasculitis is het van groot belang om binnen enkele dagen te besluiten tot het verrichten van een longbiopsie, waarna direct gestart wordt met immunosuppressieve therapie. Het verdient aanbeveling de longbiopsie te laten verrichten in een centrum met ervaring in de diagnostiek van interstitiële immunosuppressieve longaandoeningen, waaronder pulmonale vasculitiden vallen. Beoordeling van het longbiopt dient bij voorkeur plaats te vinden tijdens een structurele klinisch-pathologische conferentie. Dit leidt vaak tot een verbeterde diagnosestelling bij patiënten met onbegrepen diffuse parenchymateuze longafwijkingen die een longbiopsie ondergingen. [Flaherty e.a. 2004, 2007]

Tabel 6.1. Pulmonale vasculitiden

	Relatieve frequentie pulmonale vasculitis (%)*
Primair geïsoleerde vormen	
Necrotiserende sarcoïdgranulomatose	100
Geïsoleerde pulmonale capillaritis [†]	100
Primair systemische vormen	
ANCA-geassocieerd	
Ziekte van Wegener	90
Syndroom van Churg-Strauss	70
Microscopische polyangiitis	50
Anti-GBM-geassocieerd	

Syndroom van Goodpasture	80 [#]
Immuuncomplexgeassocieerd	
Ziekte van Henoch-Schönlein	< 5
Essentiële cryoglobulinemie	< 5
Secundaire vormen [§]	
Gegeneraliseerde bindweefselaandoeningen	
Systemische lupus erythematoses	10
Reumatoïde artritis	< 5
Geneesmiddelengeïnduceerd	< 1
Para-infectieus	< 1
Paraneoplastisch	< 1

* afgeleid van Jennette, 1997; Donaghy, 1983; Thomeer, 2005; Specks, 2003

[†] kan geassocieerd zijn met MPO-ANCA, maar niet met immuuncomplex (~ pauci-immuun) [Jennings, 1997; Fontenot, 2003]

[#] relatieve frequentie van pulmonale vasculitis in rokers is 100%

[§] een secundaire pulmonale vasculitis kan zich geïsoleerd voordoen of in de context van een systemische vasculitisreactie; soms kan het de eerste manifestatie zijn van een gegeneraliseerde bindweefselaandoening.

Bespreking van de literatuur

Voor de zoekstrategie zie bijlage 5. Vanwege het heterogene en retrospectieve karakter van de gevonden patiëntenseries is een systematische analyse, bijvoorbeeld van de diagnostische waarde van symptomen van pulmonale vasculitiden niet mogelijk. Het hoogst haalbare is een beschrijving van de belangrijkste symptomen. Hetzelfde geldt voor de verschillende vormen van diagnostiek voor het stellen van de diagnose. De volgorde van belangrijkheid is deels bepaald op basis van de beperkte gegevens uit de literatuur, deels op basis van expert opinion.

Resultaten

Vraag 6a: Welke klachten of symptomen van de longen kunnen passen bij een pulmonale vasculitis? En hoe vaak?

Het meest kenmerkende symptoom van een pulmonale vasculitis is het ophoesten van niet-massale hoeveelheden bloed uit de luchtwegen (hemoptoë). Het bloedverlies wordt hierbij waarschijnlijk veroorzaakt door diffuse lekkage van erythrocyten via kapotte wanden van ontstoken longcapillairen naar de alveolaire ruimte (alveolaire hemorragie). Het symptoom hemoptoë heeft prognostische betekenis, omdat het is geassocieerd met een verhoogde kans op mortaliteit. Bij naar schatting 1/3 van de patiënten met intra-alveolair bloedverlies ten gevolge van een kleinevaten-vasculitis van de long is er geen sprake van het ophoesten van macroscopische hoeveelheden bloedig sputum, maar kan alveolaire hemorragie wel worden aangetoond bij bronchoscopie en/of bronchoalveolaire lavage.

Hemoptoë wordt in de algemene longartsenpraktijk slechts zeer zelden veroorzaakt door een pulmonale vasculitis (waarschijnlijk < 1%), maar veel vaker door een infectie, lekkage vanuit een pathologische tak van de arteriae bronchiales, longmaligniteit, longembolie of andere oorzaak. De overige klachten en verschijnselen van een pulmonale vasculitis en de belangrijkste

röntgenbevindingen op de X-thorax die hierop kunnen wijzen staan weergegeven in tabel 6.2 en 6.3.

Tabel 6.2. De belangrijkste pulmonale klachten en verschijnselen, eventueel o.b.v. aanvullend onderzoek, die kunnen wijzen op een vasculitis in de long.

Klachten en/of verschijnselen	
1	aanhoudende (> 1 week) en onverklaarde hemoptoë (meestal niet-massaal; kan progressief zijn)
2	diffuse alveolaire beschaduwing op X-thorax in combinatie met anemie en/of discrepante (verhoogde) diffusiecapaciteit van de long voor koolmonoxide (DL _{CO})
3	(caviterende) nodules (m.n. wanneer gerelateerd aan vaten) en/of consolidatie(s)/infiltra(a)t(en) > 1 maand bestaand
4	hemorragisch spoelvocht en/of ≥ 20% siderofagen bij bronchoalveolaire lavage (lege artis uitgevoerd) [De Lassence, 1995]
5	endobronchiale pathologie bestaande uit ulceratieve tracheobronchitis, inflammatoire pseudotumor en/of stenose(s) (subglottis en/of segmenteel)
6	therapieresistent en/of op latere leeftijd ontstaan van astma met eosinofilie en zonder kenmerken van atopie
7	verlaagde waarde van het inspiratoire volume in 1 seconde (FIV1) (~ hoge obstructie)

Tabel 6.3. Röntgenbevindingen op X-thorax bij ANCA-geassocieerde pulmonale vasculitiden*

Lokalisatie	Röntgenbevinding	Geschatte frequentie (%)		
		Ziekte van Wegener	Syndroom van Churg-Strauss	Microscopische polyangiitis
Trachea/bronchi	stenose	< 10		zelden
Longparenchym	multipele nodi	> 30	< 10	
	solitaire nodus	> 15		
	cavitatie	> 30		
	gelokaliseerd/lobair infiltraat	> 30		> 15
	diffuse alveolaire beschaduwing	> 15	zelden	> 50
	verspringende/ vlekkelijke infiltraten	zelden	> 30	> 15
Pleura	pleuravocht	< 5	> 15	

*afgeleid van Specks, 2003; Gohel, 1973; Daum, 1995.

Vraag 6b: Welke klachten of symptomen buiten de longen kunnen passen bij een pulmonale vasculitis? En hoe vaak?

Een klein percentage patiënten met een systemische vasculitis met een manifestatie in de long heeft geen pulmonale klachten (voor ziekte van Wegener geschat op ± 5%. [Cordier, 1990]) Dergelijke gevallen zullen alleen kunnen worden gevonden door systematisch onderzoek van de long, wanneer klachten of symptomen buiten de long aanleiding geven om aan een systemische vasculitis met pulmonale betrokkenheid te denken. Het meest aangewezen routinematige onderzoek hiervoor is een X-thorax. Bij röntgenbevindingen verdacht voor pulmonale vasculitis of bij aanhoudende verdenking zal een HRCT-thorax, longfunctieonderzoek (longvolumes en

diffusiecapaciteit), bronchoscope met eventueel een bronchoalveolaire lavage, en in sommige gevallen een longbiopsie nodig zijn om de diagnose te stellen of uit te sluiten.

Bij de volgende klachten of symptomen buiten de long moet aan de mogelijkheid van een pulmonale vasculitis worden gedacht:

- ANCA-geassocieerde purpura en splinterbloedingen van de huid (zie ook hoofdstuk 3);
- Kno-afwijkingen verdacht voor de ziekte van Wegener (zie ook hoofdstuk 5);
- Nierafwijkingen verdacht voor ANCA, anti-GBM, of immuuncomplexgeassocieerde systemische vasculitis (zie ook hoofdstuk 4);
- Scleritis en retinale vasculopathie (zie ook hoofdstuk 8);
- Multipele mononeuropathie (zie ook hoofdstuk 9).

Vraag 6c: Welke klachten of symptomen van de longen kunnen passen bij een systemische vasculitis? En hoe vaak?

Allergisch bronchiale astma en eosinofilie in de bronchoalveolaire lavagevloeistof bij een patiënt die verdacht wordt van een ANCA-geassocieerde systemische vasculitis, zijn sterke aanwijzingen voor het syndroom van Churg-Strauss. Van belang is om op te merken dat in ongeveer 30% van de gevallen van syndroom van Churg-Strauss geen positieve MPO-ANCA wordt gevonden. Verder zijn er geen duidelijke klachten of verschijnselen met betrekking tot de longen die helpen differentiëren tussen een specifieke diagnose binnen de systemische vasculitiden.

Vraag 6d: Welke diagnostiek is nodig voor het stellen van de diagnose pulmonale vasculitis?

Centraal binnen de diagnostiek staat een HRCT-thorax, een bronchoalveolaire lavage en eventueel een chirurgisch longbiopt. Longfunctieonderzoek is van belang voor het bepalen van de ernst van de pulmonale vasculitis en kan soms aanwijzingen geven in de richting van de ziekte van Wegener (afname van het inspiratoire volume in 1 seconde (FIV_1), passend bij een hoge obstructie in de luchtwegen) of het syndroom van Churg-Strauss (reversibele vermindering van het *expiratoire* volume in 1 seconde (FEV_1), passend bij bronchiale astma).

Welke voorwaarden kunnen worden gesteld aan het doen van een longbiopsie bij verdenking op pulmonale vasculitis?

- Indicatiestelling en plaatsbepaling van de biopsie vindt plaats in een multidisciplinaire overlegsituatie;
- Een VATS verdient als procedure de voorkeur boven een thoracotomie; transbronchiale longbiopsie bij de verdenking op vasculitis moeten worden afgeraden i.v.m. het hoge risico op bloedingen en omdat het biopt vaak te klein zal zijn voor een diagnose; het laatste geldt ook voor transthoracale naaldbiopsie;
- De operatie wordt bij voorkeur verricht vóór het starten van eventuele immunosuppressieve therapie;
- Er worden meerdere biopten genomen; bij voorkeur één midden uit een gebied met afwijkingen op de HRCT-thorax of peroperatief te bepalen bij inspectie en/of palpatie, en uit een overgangsgebied van normaal en afwijkend longparenchym;
- Er worden geen biopten genomen uit de lingula van de linker bovenkwab en bij voorkeur ook niet uit de middenkwab (tenzij hier vooral de afwijkingen zichtbaar zijn op CT-thorax);

- Biopten hebben een diameter van minstens 3 cm; de essentie is dat er één of meerdere bloedvaten in het biopt aanwezig moeten zijn voor beoordeling van ontstekingsverschijnselen in de wand van bloedvaten;
- Een klein stukje van het biopt wordt ingezonden voor microbiologisch onderzoek;
- HE, PAS, elastine, en eventueel IJzerkleuring zijn nuttig voor beoordeling van eventuele vasculitis; de histologische criteria verschillen in principe niet van die in andere organen.
- Wat betreft pulmonale vasculitis (alsook pulmonaal-renaalsyndroom) is er vrijwel geen literatuur over de waarde van een ANCA- + anti-GBM-bepaling in het nier- dan wel longbiopt. Het heeft wel consequenties omdat bij een pulmonaal-renaalsyndroom op basis van anti-GBM intensieve plasmaferese (naast cyclofosfamide en prednisolon) aangewezen is terwijl dit bij ANCA-geassocieerde vasculitis of niet (creatinine < 500) of hooguit minder intensief (bij creatinine > 500 en/of dialyse afhankelijkheid) dient te gebeuren.

Verouderde en nieuwe technieken bij de diagnostiek van pulmonale vasculitis

Sinds de opkomst van de HRCT-scan van de thorax is het gebruik van de pulmonalisangiografie bij de diagnostiek van vasculitis sterk afgenomen. Daarenboven is pulmonalisangiografie weinig sensitief voor het afbeelden van ontstekingsverschijnselen of de gevolgen hiervan in de wand van longcapillairen.

De laatste jaren is een toenemend gebruik van FDG-PET-scintigrafie te zien bij de diagnostiek naar chronisch inflammatoire ziekten, inclusief vasculitiden. In een enkel geval kan dit zelfs pathognomische beelden opleveren zoals bij de ziekte van Wegener. Het betreft hier echter casuïstische meldingen en kleine series en de precieze waarde en plaats van de FDG-PET-scan binnen de diagnostiek van pulmonale vasculitiden zal verder moeten worden onderzocht.

Conclusies

Niveau 4	<p>De belangrijkste pulmonale symptomen of verschijnselen waarbij men aan de mogelijkheid van een vasculitis moet denken zijn:</p> <ul style="list-style-type: none"> - onverklaarde en aanhoudende hemoptoë; - onverklaarde diffuse longafwijkingen en (caviterende) noduli in de buurt van vaten; - de combinatie van astma en diffuse longafwijkingen (suggestief voor het syndroom van Churg-Strauss). <p>Daarnaast kan vasculitis zich in de longen presenteren op een andere niet-specifieke manier (pneumoniebeeld, tumorbeeld).</p> <p><i>D Mening van de werkgroep</i></p>
-----------------	--

Niveau 4	<p>HRCT-thorax, bronchoalveolaire lavage en eventueel longbiopsie vormen de hoeksteen van de pulmonale diagnostiek bij de verdenking op vasculitis.</p> <p>Longfunctieonderzoek is van belang voor het bepalen van de ernst van de vasculitis en kan soms aanwijzingen geven in de richting van de ziekte van Wegener (afname van het inspiratoire volume in 1 seconde (FIV₁), passend bij een hoge obstructie in de luchtwegen) of het syndroom van Churg-Strauss (reversibele vermindering van het expiratoire volume in 1 seconde (FEV₁), passend bij bronchiale astma)</p> <p><i>D Mening van de werkgroep</i></p>
-----------------	--

Aanbevelingen

Wanneer men vermoedt dat er bij een patiënt mogelijk sprake is van pulmonale vasculitis dient het onderzoek van de longen te worden uitgebreid met gericht aanvullend onderzoek, zoals HRCT-thorax, een bronchoalveolaire lavage en eventueel een chirurgische longbiopsie. Snelle verwijzing en/of overleg met een centrum met ervaring in de diagnostiek en behandeling van deze potentieel levensbedreigende longaandoening wordt aanbevolen, m.n. bij patiënten die in korte tijd achteruitgaan.

Bij een patiënt die zich presenteert met voor vasculitis verdachte symptomen in de longen dient de behandelende arts bedacht te zijn op het bestaan van een systemische vasculitis en dient altijd een uitgebreide anamnese en lichamelijk onderzoek gericht op interne organen, gewrichten, huid en zenuwstelsel te worden verricht, alsmede laboratorium- en ander aanvullend onderzoek, omdat tezamen met andere symptomen en/of verschijnselen de kans op de aanwezigheid van een andere aandoening, zoals vasculitis, toeneemt.

Literatuur

- Cordier JF, Valeyre D, Guillevin L, Loire R, Brechot JM. Pulmonary Wegener's granulomatosis. A clinical and imaging study of 77 cases. *Chest* 1990; 97: 906-12.
- Daum TE, Specks U, Colby TV, Edell ES, Brutinel MW, Prakash UB, et al. Tracheobronchial involvement in Wegener's granulomatosis. *Am J Respir Crit Care Med* 1995; 151: 522-6.
- De Lassence A, Fleury-Feith J, Escudier E, Beane J, Bernaudin JF, Cordonnier C. Alveolar hemorrhage. Diagnostic criteria and results in 194 immunocompromised hosts. *Am J Respir Crit Care Med* 1995; 151: 157-63.
- Donaghy M, Rees AJ. Cigarette smoking and lung haemorrhage in glomerulonephritis caused by autoantibodies to glomerular basement membrane. *Lancet* 1983; 2: 1390-3.
- Flaherty KR, Andrei AC, King TE Jr, Raghu G, Colby TV, Wells A, et al. Idiopathic interstitial pneumonia: do community and academic physicians agree on diagnosis? *Am J Respir Crit Care Med* 2007; 175: 1054-60.
- Flaherty KR, King TE Jr, Raghu G, Lynch JP 3rd, Colby TV, Travis WD, et al. Idiopathic interstitial pneumonia: what is the effect of a multidisciplinary approach to diagnosis? *Am J Respir Crit Care Med* 2004; 170: 904-10.
- Flint A, Colby TV. Surgical pathology of diffuse infiltrative lung disease. Grune and Stratton, Inc, Orlando. 1987.
- Fontenot, AP, Schwarz MI. Diffuse alveolar hemorrhage. In Schwarz MI and King TE, editors *Interstitial lung disease* BC Decker Inc, Hamilton. 2003; pag. 632-56.
- Gohel VK, Dalinka MK, Israel HL, Libshitz HI. The radiological manifestations of Wegener's granulomatosis. *Br J Radiol* 1973; 46: 427-32.
- Jennette JC, Falk RJ. Small-vessel vasculitis. *N Engl J Med* 1997; 337: 1512-1523.
- Jennings CA, King TE, Jr., Tuder R, Cherniack RM, Schwarz MI. Diffuse alveolar hemorrhage with underlying isolated, pauciimmune pulmonary capillaritis. *Am J Respir Crit Care Med* 1997; 155: 1101-9.
- Specks, U. Pulmonary vasculitis. In Schwarz MI and King TE, editors *Interstitial lung disease* BC Decker Inc, Hamilton. 2003; pag. 599-631.
- Thomeer M, Harper L, Heeringa P, Saikku P, Savage CO, Wijngaarden E van, et al. Pathogenesis of vasculitis. 2005; 50-68.

HOOFDSTUK 7. MAAG-DARMKANAAL

Uitgangsvragen:

- 7a.1. Welke gastro-intestinale klachten en klinische verschijningsvormen kunnen voorkomen in het kader van een (bekende) systemische vasculitis? Hoe vaak komen deze voor?
- 7a.2. Welke systemische vasculitiden kunnen gepaard gaan met betrokkenheid van de tractus digestivus? En hoe vaak komt dit voor?
- 7b. Welke systemisch vasculitiden kunnen gepaard gaan met betrokkenheid van de tractus digestivus? En hoe vaak komt dit voor?
- 7c. Welke klachten buiten de tractus digestivus kunnen wijzen op een systemische vasculitis? Hoe vaak komen deze klachten voor?
- 7c. Welke diagnostiek is nodig voor het stellen van de diagnose vasculitis van het maag-darmkanaal?

Inleiding

Gastro-intestinale (GI) vasculitiden komen weinig frequent voor. Om die reden is er geen goed prospectief onderzoek voorhanden naar diagnostiek of behandeling. In dit hoofdstuk zal ingegaan worden op de mogelijk presentatievormen van GI-vasculitis, de meest voorkomende vormen en de diagnostiek. Uitgangspunt is om de lezer de klinische achtergrond te verschaffen om de, zeldzame, patiënt met vasculitis vroegtijdig te kunnen herkennen.

Vraag 7a.1: Welke gastro-intestinale klachten kunnen voorkomen in het kader van een vasculitis van het maag-darmkanaal? Hoe vaak komen deze voor?

Bespreking van de literatuur

Er is een beperkt aantal grote artikelen dat de vraag naar het voorkomen van maag-darmproblemen bij vasculitis beantwoordt. In studies bij cohorten met bekende vasculitis wordt 13-36% gastro-intestinale klachten gevonden. [Guillevin, 1988; Pagnoux, 2005; Scott, 1982] Het soort klachten hangt af van de lokalisatie. Buikpijn en bloedingen komen het meest frequent voor. De frequentie van voorkomen alsmede de ernst van de afwijkingen is afhankelijk van de onderliggende vasculitis. Bij de necrotiserende vasculitiden van de middelgrote en kleine arteriën (PAN, Wegener) worden vaker ernstige bloedingen en perforaties gezien dan bij de vaataandoeningen die beperkt blijven tot de kleine vaatjes (bijvoorbeeld henoch-schönleinvasculitis). Een overzicht van de belangrijkste klachten (tabel 7.1), endoscopische bevindingen (7.2) en complicaties van gastro-intestinale vasculitis (7.3) worden in de studie van Pagnoux bij 62 patiënten met een astro-intestinale vasculitis gegeven. Bij het merendeel van de patiënten waren de gastro-intestinale verschijnselen waren vanaf het begin aan klinisch relevant. [Pagnoux, 2005]

Een geïsoleerde vasculitis van het maag-darmkanaal is uiterst zeldzaam. De kans op het ontwikkelen van een latere systeemvasculitis lijkt klein. [Burke, 1995] Vrijwel alle delen van het maag-darmkanaal kunnen betrokken zijn, inclusief, galblaas en pancreas. [Burke, 1995]

Tabel 7.1. Belangrijkste klachten vasculitis tractus digestivus [Pagnoux, 2005]

Buikpijn	97%
Misselijkheid en braken	34%
Diarree	27%
Melena-bloedbraken	16%
Rectale bloeding	6%.

Tabel 7.2. Endoscopische afwijkingen bij vasculitis tractus digestivus [Pagnoux, 2005]

Ulceraties slokdarm	11%
Ulceraties maag en duodenum	27%
Ulceraties colon	10%
Aspecifieke gastritis	6%

Tabel 7.3 Complicaties bij vasculitis tractus digestivus [Pagnoux, 2005]

Peritonitis	18%
Perforaties	15%
Darminfarct	16%
Darmstenosen	6%
Appendicitis	10%
Cholecystitis	8%
Acute pancreatitis	5%
Noodzaak chirurgie	34%

Vraag 7a.2: Welke systemische vasculitiden kunnen gepaard gaan met betrokkenheid van de tractus digestivus? En hoe vaak komt dit voor?

De frequentie van voorkomen van gastro-intestinale lokalisatie bij verschillende systeemvasculitiden varieert van 1-60% (tabel 7.4).

Tabel 7.4 Voorkomen van GI-vasculitiden bij bekende systeemziekten

Type vasculitis	Percentage
Wegener [Haworth, 1984; Walton, 1958]	10-24%
Polyarteriïtis nodosa	40-60%
Churg-Strauss	20-50%
Cutane kleinevatenvasculitis	?
SLE [Lee, 2002]	22-50%
Microscopische polyangiïtis	30-56%
Cutane PAN	?
Vasculitis bij RA	1-10%
Henoch-schönleinpurpura	50-60%

Vraag 7b.: Welke systemisch vasculitiden kunnen gepaard gaan met betrokkenheid van de tractus digestivus? En hoe vaak komt dit voor?

Vraag 7c.: Welke klachten buiten de tractus digestivus kunnen wijzen op een systemische vasculitis? Hoe vaak komen deze klachten voor?

Vraag 7d.: Welke klachten buiten de tractus digestivus kunnen wijzen op een systemische vasculitis? Hoe vaak komen deze klachten voor?

Overzicht van klachten buiten de tractus digestivus duidend op een mogelijke systeemvasculitis met gastro-intestinale betrokkenheid

Een aantal klachten bij een patiënt met een onbegrepen gastro-intestinale ontsteking of complicatie kunnen op een systeemvasculitis wijzen. Hieronder worden de belangrijkste beschreven.

Op de eerste plaats huidafwijkingen, met name purpura en noduli, en artritis en artralgie. Deze kunnen bij vrijwel alle systeemvasculitiden worden gezien. Een voorgeschiedenis met allergische rinitis en astma, gepaard gaand met eosinofilie zou kunnen duiden op het syndroom van Churg-Strauss. [Scott, 1982; Suzuki, 2005] Nierfunctiestoornissen en nefritis, zich uitend in bv. een afwijkend urinesediment, kan duiden op verschillende aandoeningen waaronder Henoch-Schönlein, PAN of SLE. Onbegrepen koorts, gewichtsverlies en met name spierpijnen zouden kunnen duiden op een PAN. Dat elfde geldt voor onbegrepen hartfalen of CVA. Ten slotte kan de combinatie van sinusitis, longinfiltraten, dan wel longnoduli en hemoptoë duiden op de ziekte van Wegener.

Gastro-intestinale klachten in detail bij systeemvasculitis

PAN

Het merendeel van de patiënten met PAN heeft een gastro-intestinale lokalisatie. Zij komt het meest voor in de dunne darm, gevolgd door mesenterium en colon. De meest voorkomende klachten zijn buikpijn, misselijkheid en braken. Ook kunnen klachten passend bij ischemie of infarct worden gezien: maaltijdgerelateerde buikpijn, bloederige diarree, acute buik. Complicaties zijn relatief veelvoorkomend en betreffen met name ernstige gastro-intestinale bloedingen in 6%, maag-darmperforatie in 5%, en focale darminfarcten in 1 tot 2%. [Nuzum, 1954; Cabal, 1971]

Ziekte van Wegener

De ziekte van Wegener kan in principe in het gehele maag-darmkanaal voorkomen. Complicaties zijn massale bloedingen en perforaties bij ischemische ulcera en infarcten. [Guillevin, 1988; Pagnoux, 2005; Scott, 1982; Shaikh, 2006; Srinivasan, 1999; Storesund, 1998, Strivens, 2005, Veinot, 2003]

Syndroom van Churg-Strauss

Bij het syndroom van Churg-Strauss komen frequent mildere gastro-intestinale klachten voor, maar ze kan ook aanleiding geven tot erosies, ulcera, fistels of darminfarcten. Complicaties betreffen perforaties en fistels. [Hayashi, 2005]

Intermezzo:

SLE

De vasculitis behorend bij SLE kan aanleiding geven tot erosies en ulceraties in het gehele maag-darmkanaal. De mogelijke complicaties betreffen bloedingen, infarct en perforatie. [Lee, 2002; White, 2003; Kistin, 1978]

Reumatoïde vasculitis

Bij RA kan een leukocytoclastische vasculitis van het maag-darmkanaal voorkomen. Deze aandoening is zeldzaam en treedt meestal op bij langbestaande RA. [Parker, 2007] Het kan bij aantreffen van ulcus of perforatie bij een patiënt met RA uiterst lastig zijn onderscheid te maken tussen een vasculitis of gebruik van NSAIDs als oorzaak. [Parker, 2007; Scott, 1981]. De belangrijkste complicatie is een perforatie van het ulcus.

Ziekte van Behçet

De ziekte van Behçet is een necrotiserende vasculitis van onbekende origine, die vooral voorkomt bij jonge mannen en met name gekenmerkt wordt door recidiverende orale en/of genitale ulceraties. Daarnaast komen oog en huidafwijkingen voor. Darmbetrokkenheid wordt gezien in 10-40% van de patiënten. De voorkeursplaats is het terminale ileum en rechter colon. Endoscopisch kan het beeld op M Crohn lijken met diepe ulcera tot in de spierlaag, met frequent fistels en perforaties. Met CT-scan kunnen gastro-intestinale laesies worden aangetoond met typisch een verdikte darmwand met wandaankleuring na contrast ten teken van actieve ontsteking.

Ziekte van Henoch-Schönlein

De ziekte van Henoch-Schönlein komt in het maag-darmkanaal met name voor in het distale duodenum. De combinatie met palpabele non-trombocytopenie purpura waarin IgA-deposities, vaak gecombineerd met buikpijn, artralgie of artritis of nefritis is karakteristiek [Ebert, 2008].

Vraag 7d: Welke diagnostiek is nodig voor het stellen van de diagnose vasculitis van het maag-darmkanaal?

Endoscopie

Endoscopie bij een patiënt met een gastro-intestinale vasculitis kan verschillende bevindingen opleveren (zie 7.2). De beelden zijn verder niet specifiek en kunnen lijken op ziekte van Crohn (grillige ulcera zoals bij PAN, ziekte van Wegener of ziekte van Behçet), aspecifieke gastritis of duodenitis (syndroom van Henoch-Schönlein, RA-geassocieerde vasculitis).

Mucosale bipten

Omdat de standaard mucosale bipten in de meeste gevallen slechts de oppervlakkige darmwandlagen bereiken tonen ze in de regel geen vasculitis. Bij het syndroom van Henoch-Schönlein worden soms wel afwijkingen passend bij de vasculitis gezien, maar lijkt met name kleuring op IgA van belang te kunnen zijn.

Radiodiagnostiek

Radiodiagnostiek zal met name een plaats hebben bij verdenking op een acute peritoneale prikkeling. Hierbij kan een CT-scan met voldoende dunne coupes (maximaal 2 mm) en gemaakt in 3 fasen (blanco, arterieel en veneus) van grote waarde kunnen zijn. Onderscheid met een acuut darminfarct door arteriële of veneuze obstructie kan dan worden gemaakt. Bij een gastro-intestinale vasculitis wordt in de regel een verdikte darmwand gezien, vaak met aankleuring van de wand als teken van ontsteking. De hoeveelheid vetinfiltratie is gering (in tegenstelling tot met name de ziekte van Crohn). Veelal zullen de bevindingen echter aspecifiek zijn en zelden diagnostisch. Voor een PAN is de rol van een diagnostische angiografie wel specifiek. De bevindingen zijn tamelijk kenmerkend. [Ha, 2000]

Histopathologie

Histopathologisch onderzoek van resectiepreparaten zal in de meeste gevallen diagnostisch zijn, mits goed gezocht wordt naar tekenen van vasculitis van de grote, middelgrote en kleinere vaten.

Laboratoriumdiagnostiek

Hiervoor wordt verwezen naar de *Samenvatting/diagnostisch stroomdiagram* en hoofdstuk 11 en 12. (*Histologische diagnostiek en Immunologische diagnostiek*)

Conclusies

Niveau 4	Een gastro-intestinale lokalisatie bij systemische vasculitis komt frequent voor, voor de definitieve diagnose is meestal een transmuraal bipt of resectiepreparaat noodzakelijk. <i>D Guillevin, 1988; Pagnoux, 2005</i>
Niveau 4	Mucosale bipten zijn voor het aantonen van een gastro-intestinale vasculitis weinig gevoelig. <i>D Pagnoux, 2005; Ebert, 2008; Brogan, 2006; Garcia-Porrúa, 2006</i>
Niveau 4	Er zijn aanwijzingen dat specifieke kleuring op IgA bij mucosale bij verdenking op een vasculitis de diagnostische opbrengst voor Henoch-Schönlein kan verbeteren. <i>D Kato, 2004</i>
Niveau 4	De zeer matige prognose van een gastro-intestinale vasculitis bij met name necrotiserende vasculitis lijkt de laatste jaren sterk verbeterd te zijn. Het ligt voor de hand dat agressieve behandeling met immunosuppressiva en prednison hiervoor verantwoordelijk zijn. Vroege herkenning is dan ook cruciaal. <i>D Pagnoux, 2005</i>

Aanbevelingen

Bij onbegrepen endoscopisch gevonden ulceraties of petechieën behoort een vasculitis in de differentiële diagnostiek te staan.

Bij een patiënt die zich presenteert met voor vasculitis verdachte symptomen in het maag-darmkanaal dient de behandelende arts bedacht te zijn op het bestaan van een systemische vasculitis en dient altijd een uitgebreide anamnese en lichamelijk onderzoek gericht op interne organen, gewrichten, huid en zenuwstelsel te worden verricht, alsmede laboratorium- en ander aanvullend onderzoek, omdat tezamen met andere symptomen en/of verschijnselen de kans op de aanwezigheid van een andere aandoening, zoals vasculitis, toeneemt.

Bij een acuut abdominale catastrofe bij een patiënt zonder relevante voorgeschiedenis, dan wel een patiënt met bekende systeemvasculitis kan een acute 3-fasen-CT-scan met dunne coupes onderscheid maken tussen arteriële occlusie, veneuze occlusie en een eventuele vasculitis.

Literatuur

- Brogan PA, Malik M, Shah N, Kilday JP, Ramsay A, Shah V, et al. Systemic vasculitis: a cause of indeterminate intestinal inflammation. *J Pediatr Gastroenterol Nutr* 2006; 42: 405-15.
- Burke AP, Sobin LH, Virmani R. Localized vasculitis of the gastrointestinal tract. *Am J Surg Pathol* 1995;19: 338-49.

- Cabal E, Holtz S. Polyarteritis as a cause of intestinal hemorrhage. *Gastroenterology* 1971; 61: 99-105.
- Ebert EC. Gastrointestinal Manifestations of Henoch-Schonlein Purpura. *Dig Dis Sci* 2008.
- Garcia-Porrua C, Gutierrez-Duque O, Soto S, Garcia-Rodeja E, Gonzalez-Gay MA. Localized vasculitis of the gastrointestinal tract. *Semin Arthritis Rheum* 2006; 35: 403-6.
- Guillevin L, Le Thi Huong D, Godeau P, Jais P, Wechsler B. Clinical findings and prognosis of polyarteritis nodosa and Churg-Strauss angiitis: a study in 165 patients. *Br J Rheumatol* 1988; 27: 258-64.
- Ha HK, Lee SH, Rha SE, Kim JH, Byun JY, Lim HK, et al. Radiologic features of vasculitis involving the gastrointestinal tract. *Radiographics* 2000; 20:779-94.
- Haworth SJ, Pusey CD. Severe intestinal involvement in Wegener's granulomatosis. *Gut* 1984; 25:1296-1300.
- Hayashi K, Horie Y, Takahata H, Adachi Y, Kitamura Y, Kato M. Ileal ulcers and cytomegalovirus infection in a case of Churg-Strauss syndrome. *Arch Pathol Lab Med* 2005; 129: e141-e3.
- Kato S, Ozawa K, Ando N, Naganuma H, Iinuma K, Nagura H. Immunoglobulin A enteropathy: a possible variant of Henoch-Schonlein purpura. *Dig Dis Sci* 2004; 49: 1777-81.
- Kistin MG, Kaplan MM, Harrington JT. Diffuse ischemic colitis associated with systemic lupus erythematosus--response to subtotal colectomy. *Gastroenterology* 1978; 75: 1147-51.
- Lee CK, Ahn MS, Lee EY, Shin JH, Cho YS, Ha HK, et al. Acute abdominal pain in systemic lupus erythematosus: focus on lupus enteritis (gastrointestinal vasculitis). *Ann Rheum Dis* 2002; 61: 547-50.
- Nuzum JW, Jr. Polyarteritis nodosa; statistical review of one hundred seventy-five cases from the literature and report of a typical case. *AMA Arch Intern Med* 1954; 94: 942-55.
- Pagnoux C, Mahr A, Cohen P, Guillevin L. Presentation and outcome of gastrointestinal involvement in systemic necrotizing vasculitides: analysis of 62 patients with polyarteritis nodosa, microscopic polyangiitis, Wegener granulomatosis, Churg-Strauss syndrome, or rheumatoid arthritis-associated vasculitis. *Medicine* 2005; 84: 115-28.
- Parker B, Chattopadhyay C. A case of rheumatoid vasculitis involving the gastrointestinal tract in early disease. *Rheumatology* 2007; 46: 1737-8.
- Scott DG, Bacon PA, Tribe CR. Systemic rheumatoid vasculitis: a clinical and laboratory study of 50 cases. *Medicine* 1981; 60: 288-97.
- Scott DG, Bacon PA, Elliott PJ, Tribe CR, Wallington TB. Systemic vasculitis in a district general hospital 1972-1980: clinical and laboratory features, classification and prognosis of 80 cases. *Q J Med* 1982; 51: 292-311.
- Shaikh FM, Sabu CB, Peirce TH, Naqvi SA. Extensive intestinal ischaemic necrosis in Wegener's granulomatosis. *Gut* 2006; 55: 1368-9.
- Srinivasan U, Coughlan RJ. Small intestinal perforation complicating Wegener's granulomatosis. *Rheumatology* 1999; 38: 289-90.
- Storesund B, Gran JT, Koldingsnes W. Severe intestinal involvement in Wegener's granulomatosis: report of two cases and review of the literature. *Br J Rheumatol* 1998; 37: 387-90.
- Strivens RL, Bateman A, Arden NK, Edwards CJ. Intestinal perforation and jejunal haemorrhage due to Wegener's granulomatosis. *Clin Exp Rheumatol* 2005; 23: 124.
- Suzuki M, Nabeshima K, Miyazaki M, Yoshimura H, Tagawa S, Shiraki K. Churg-Strauss syndrome complicated by colon erosion, acalculous cholecystitis and liver abscesses. *World J Gastroenterol* 2005; 11: 5248-50.
- Veinot JP, Logan CA, Thomas MJ. Wegener's granulomatosis arteritis causing small bowel infarction. *Pathology* 2003; 35: 268-9.
- Walton EW. Giant-cell granuloma of the respiratory tract (Wegener's granulomatosis). *Br Med J* 1958; 2: 265-270.
- White S, Merrie A. Recurrent bowel infarction in a patient with systemic lupus erythematosus. *N Z Med J* 2003; 116: U483.

HOOFDSTUK 8. OOG EN ORBITA

Uitgangsvragen

- 8a. Welke klachten of symptomen van het oog kunnen passen bij een vasculitis van het oog? En hoe vaak?
- 8b. Welke klachten of symptomen buiten het oog kunnen passen bij een vasculitis van het oog? En hoe vaak?
- 8c. Welke klachten of symptomen van het oog kunnen passen bij een systemische vasculitis? En hoe vaak?
- 8d. Welke diagnostiek is nodig voor het stellen van een vasculitis van het oog?

Inleiding

De oogheelkundige anatomie wordt gekenmerkt door een veelheid van structuren in een relatief klein gebied. De orbita herbergt naast het orbitaweefsel inclusief de oogleden, de traanklier, de traanwegen, en de oogspieren immers ook de bulbus oculi zelf met zijn vele structuren als conjunctiva, (epi-)sclera, cornea, uvea, retina en nervus opticus. Door al deze structuren lopen soms zeer specifiek geordende bloedvaten en zenuwen. Een lokaal optredende vasculitis ergens in de orbita zal daarom een zeer uiteenlopend scala aan verschijnselen kunnen geven al naar gelang de anatomische lokalisatie, het type, de grootte en de verdeling van het ontstekingsproces. Het spectrum is zeer breed en varieert van relatief onschuldige aandoeningen als conjunctivitis, traanwegstenose en episcleritis tot ernstige, het gezichtsvermogen of de bulbus oculi bedreigende ziekteprocessen als scleritis, perifere ulceratieve keratitis (PUK), retinale vasculitis, orbitale vasculitis met proptose en uveïtis. Een lokaal oogheelkundig proces kan een eerste verschijnsel van een systemische aandoening zijn. Het is onduidelijk waarom de verschillende uitingsvormen van in wezen hetzelfde ziekteproces zo variëren. Kennis en (eerdere) herkenning van de verschillende uitingsvormen zal niet alleen tot een betere behandeling van de oogheelkundige aandoening maar ook van de onderliggende systeemaandoening leiden. Een probleem bij het herkennen van een oogheelkundig primaire vasculitis is dat de differentiële diagnose van de aantasting van de getroffen structuur door secundaire vasculitis zeer groot is en secundaire vasculitis veel vaker voorkomt. Men kan hierbij onderscheid maken tussen infectieziekten (viraal, bacterieel, parasitair, schimmel), neoplastisch (non-hodgkinlymfoom, myeloproliferatieve aandoeningen, tumoren, atrium myxoom), *drug induced* en auto-immuunziekten met secundaire vasculitis (reumatoïde vasculitis, ziekte van Behçet, systemische lupus erythematoses, syndroom van Sjögren, colitis ulcerosa, ziekte van Crohn, sarcoidose, relapsing polychondritis, syndroom van Cogan) en zonder standaard karakteristieken: ziekte van Henoch-Schönlein [Gross, 2000]. Deze secundaire vasculitiden, die ook in de oogheelkunde een belangrijke rol spelen, blijven hier verder buiten beschouwing.

In deze richtlijn worden de volgende vragen besproken betreffende de bekende oogheelkundige verschijningsvormen van de verschillende zgn. primaire kleinevatenvasculitiden volgens de indeling van de Chapel Hill Conference (Henoch-Schönlein, cutane leukocytoclastische angiïtis, essentiële cryoglobulinemische vasculitis, ziekte van Wegener, churg-strauss syndroom, microscopische polyangiïtis).

Bespreking van de literatuur

Teneinde bovenstaande vragen te beantwoorden is een literatuursearch verricht (*zie toelichting literatuursearch, bijlage 5*) Er werden 273 referenties gevonden waarvan 104 betrekking hadden op de hier niet verder behandelde ziekte van Behçet. De ziekte van Wegener is het onderwerp van 12 artikelen. Uiteindelijk is aan de hand van referenties in de beschikbare literatuur en met behulp van

verschillende zoekstrategieën doelbewust gezocht naar een aantal reviewartikelen over primaire kleinevatenvasculitis en over enkele met kleinevatenvasculitis geassocieerde aandoeningen (zie literatuurlijst).

8a. Welke klachten of symptomen van het oog kunnen passen bij een vasculitis van het oog of de orbita? En hoe vaak?

Deze vraagstelling kan slechts globaal beantwoord worden daar, zoals gezegd, de uiting van een vasculitis afhangt van de plaats, het type en de uitgebreidheid. Een vasculitis kan in principe alle structuren van de orbita aantasten en er zou dus bij iedere oogheelkundige ontstekingsaandoening aan vasculitis gedacht moeten worden. Door het zeer heterogene en retrospectieve karakter van de diverse artikelen blijkt het niet goed mogelijk voorspellende waarden aan symptomen van oogheelkundige vasculitis te verbinden. Er zijn vasculitiden van de conjunctiva, episclera, sclera zonder en met corneale component (perifere ulceratieve keratitis), uvea, retinale vasculatuur (zonder en met vaatocclusies), traanwegen met dacryoadenitis en/of traanwegobstructie (al of niet met sinusitis), nervus opticus, orbita, myositis en oogzenuwverlammingen beschreven. De frequentie van de primaire vasculitiden is echter zeer laag. Of een oogheelkundig, op vasculitis berustend ziektebeeld tot het oog beperkt is zal pas duidelijk zijn na systematische evaluatie van andere organen. Duidelijk moge zijn dat de meeste van de bovengenoemde ontstekingen veel vaker voorkomen op basis van een ander ziekteproces, zoals bij conjunctivitis en episcleritis. Indien de aandoening echter slecht reageert op de gangbare behandeling dient ook hier verder onderzoek te worden ingezet. Voor de volledigheid volgt hier een korte bespreking van diverse oogheelkundige ontstekingen die (dus in zeldzame gevallen) een uitingsvorm van een vasculitis kunnen zijn.

1. *Conjunctivitis*

Ontsteking van de conjunctiva, het slijmvlies dat het oog en de binnenkant van de oogleden bedekt. Er is meestal sprake van oppervlakkige, lichte roodheid met afhankelijk van de oorzaak mucuze of waterige afscheiding. Patiënt kan klagen over branderigheid, jeuk of corpus alienum-gevoel. Bij 4-16% van alle patiënten met de ziekte van Wegener wordt weinig specifieke conjunctivaontsteking met necrose, actieve fibrovasculaire veranderingen of inactieve fibrovasculaire littekens gezien. [Pakrou, 2006] Er kunnen granulomen aanwezig zijn. Vooral de conjunctiva tarsi kan zijn aangetast waardoor entropion en trichiasis kunnen ontstaan.

2. *Episcleritis*

Ontsteking van het weefsel onder de conjunctiva maar boven de sclera. Vaak lokale, nodulaire roodheid, kan echter ook diffuus zijn. De patiënt klaagt over milde pijn, er is geen afscheiding. Applicatie van fenylefrine 2,5% oogdruppels zal de roodheid doen afnemen. De sclera is niet verdikt, hetgeen met de spleetlamp kan worden geverifieerd. Het episclerale oedeem kleurt geel met roodvrij licht.

Een complicatie kan een uveitis anterior zijn. Episcleritis is meestal *self-limiting* maar kan recidiveren. Veel patiënten komen waarschijnlijk niet eens in het medische circuit terecht. Akpek et al. beschrijven de ziekte van Wegener bij 1 van 100 patiënten met episcleritis. [Akpek, 1999]

3. *Scleritis*

Visusbedreigend ontstekingsproces met cellulaire infiltraten en oedeem van de sclera met veel pijn en diepe roodheid. Alle weefsels van de oogwand zijn verdikt (spleetlamponderzoek). De patiënt

heeft vaak een heftige, borende pijn, soms uitstralend naar de slaap en kaken waar hij zelfs wakker van wordt, met langzame visusdaling. Applicatie van fenylefrine 2,5 % zal de diepe roodheid niet doen afnemen. Scleritis kan anterieur (98%) en posterieur (2%) zijn. Anterieure scleritis wordt verder ingedeeld in niet-necrotiserend (85%, diffuus en nodulair) en necrotiserend (13%, met ontsteking, zonder ontsteking (scleromalacia perforans). [Watson, 2004].

Bij patiënten met de ziekte van Wegener komt een necrotiserende scleritis het meest voor. Het is na reumatoïde artritis de tweede systemische associatie met scleritis en wordt bij tot 15% van de presentaties gediagnosticeerd. [Akpek, 2004; McCluskey, 2004] Er ontstaat een zwart, grijs of bruin gebied omgeven door actieve ontsteking van de sclera. Complicaties hiervan kunnen keratitis, cornea ulcera (perifere ulceratieve keratitis), uveïtis, oculaire hypertensie en glaucoom zijn.

4. *Uveïtis*

Ontsteking van de uvea, het druifvlies, bestaande uit corpus ciliare, iris en choroidea. Al naar gelang de lokalisatie van de uveïtis kenmerkt een uveïtis anterior zich in het algemeen door pijn, fotofobie en visusdaling met paarsige pericorneale roodheid met cellen en opalescentie in de voorste oogkamer en cornea endotheelbeslag (descemetstippen). De iris kan aan de lens plakken, waardoor vervorming van de pupil kan optreden (synechia posterior). Een uveïtis posterior/chorioretinitis geeft in het algemeen geen pijn en roodheid, wel visusdaling met cellen in het glasvocht. Bij de ziekte van Wegener is een uveïtis vrij zeldzaam (tot 15% van de patiënten) en wordt meestal in combinatie met een scleritis gezien. De uveïtis is op zich niet-specifiek, kan unilateraal of bilateraal zijn, en kan een uveïtis anterior, een intermediaire of een posterieure uveïtis zijn, met of zonder vitritis.

5. *Retinale vasculitis*

Visusbedreigende ontsteking van arteriolen en/of venulae van de retina, waarbij er plaatselijk grijswitte exsudaten langs de vaatwand worden gezien, leidend tot ischemie van de aangetaste gebieden. De differentiaaldiagnose van retinale vasculitis is zeer groot (zie addendum), maar wordt verrassend genoeg niet zo vaak (5-12% bij de ziekte van Wegener) bij een primaire vasculitis gezien. Retinitis, retinabloedinkjes, chorioretinitis, macula oedeem, exsudatieve ablatio retinae, retina necrose, retina vasculitis met arteria centralis retinae-occlusie en glasvochtbloedingen zijn beschreven.

6. *Perifere ulceratieve keratitis (PUK)*

Bij de limbus gelegen halvemaanvormige destructieve ontsteking van de cornea, gepaard gaande met een epitheeldefect, ontstekingscellen en stroma-afbraak (*melting syndrome*), vaak in combinatie met een necrotiserende scleritis bij associatie met een primaire vasculitis. In dit geval zeer pijnlijk. Perifere ulceratieve keratitis kan het eerste teken zijn van een systemische vasculitis als de ziekte van Wegener en in mindere mate microscopische polyangiitis en churg-straussyndroom, maar ook in het beloop van een systemische vasculitis optreden. Het kan ook geassocieerd zijn met reumatoïde artritis, relapsing polychondritis en systemische lupus erythematoses. Een volledig lichamelijk onderzoek, aangevuld met oriënterend bloed- en urineonderzoek kan voor de patiënt van levensbelang zijn. Als er geen scleritis is dan kan er sprake zijn van tranen en milde irritatie met corneaverdunning en kans op perforatie.

7. *Dacryoadenitis*

Ontsteking (pijn, zwelling, roodheid, purulentie) van een of beide traanklieren. Biopsie en beeldvormende technieken zijn noodzakelijk voor verdere classificatie.

8. *Dacryocystitis/dacryostenose*

Ontsteking van de ductus en saccus lacrimalis lokaal of per continuitatem uit de paranasale sinussen en nasofarynx, zich uitend in lokale zwelling, pijn en roodheid met traanklachten door verminderde afvoer van de tranen. Nasolacrimale betrokkenheid wordt bij 10% van de patiënten met de ziekte van Wegener gezien als chronische dacryocystitis en mucokèle formatie. [Pakrou, 2006] Het is meestal een late manifestatie, zich presenterend met epiphora. (52% patiënten met orbitale en adnex WG, waarschijnlijk door focale WG-vasculitis) [Woo, 2001]

9. *Vasculitis orbitae*

Algemene term voor een ontstekingsproces in (een deel van) de orbita. Bij de ziekte van Wegener kan sprake zijn van een focale ziekte beperkt tot de orbita maar ook van uitbreiding uit de sinussen en nasofarynx. De diagnostiek is vaak moeilijk. De presentatie kan acuut maar ook meer chronisch zijn. Beschreven klachten zijn epiphora, hyperemie, proptose met of zonder pijn, soms resulterend in exposure keratopathie, corneaulceratie tot zelfs corneaperforatie. Botstructuren kunnen verdwijnen waardoor juist geen exoftalmie optreedt, maar wel traanklachten blijven bestaan. De orbitaweerstand kan verhoogd zijn, een biopt kan weinig specifieke afwijkingen geven. Verder kan diplopie optreden door aantasting van diverse oogspieren en zenuwen resulterend in paresen. Blindheid treedt op bij een fissuur syndroom. Vaak zijn beide orbitae aangedaan. Indien de nervus opticus in het proces participeert, treedt visusdaling op. Een late complicatie is orbita socket-contractuur (enofthalmie na eerst exoftalmie door fibrotische veranderingen in het orbitaweefsel). [Talar-Williams, 2005]

Conclusie

Niveau 4	Een ontstekingsproces van de orbita, een scleritis al of niet in combinatie met perifere ulceratieve keratitis, een aspecifieke conjunctivitis, episcleritis, uveïtis, retinale vasculitis, dacryoadenitis en dacryocystitis/dacryostenose kan duiden op één van de vasculitissyndromen. <i>C</i> <i>Perez, 2004; McCluskey, 2004; Pakrou, 2006</i>
Niveau 4	Een ontstekingsproces van de orbita en necrotiserende scleritis met perifere ulceratieve keratitis zijn bij de ziekte van Wegener de meest frequente oogafwijkingen in het vroege stadium van de ziekte. <i>C</i> <i>Bullen, 1983; Perez, 2004; McCluskey, 2004; Pakrou, 2006</i>
Niveau 4	Dacryostenose is een oogheelkundige afwijking die over het algemeen laat optreedt in de follow-up van patiënten met een bekende ziekte van Wegener. Ook kan uiteindelijk een orbita socket-contractuursyndroom ontstaan. <i>C</i> <i>Bullen, 1983; DeRemee, 1988; Lindberg, 1986; Talar-Williams, 2005</i>

Aanbevelingen

Bij een patiënt die zich presenteert met voor vasculitis verdachte symptomen van de ogen (een ontstekingsproces van de orbita, een scleritis al of niet in combinatie met perifere ulceratieve keratitis, een specifieke conjunctivitis, episcleritis, uveïtis, retinale vasculitis, dacryoadenitis en dacryocystitis/dacryostenose) dient de behandelende arts bedacht te zijn op het bestaan van een systemische vasculitis en dient altijd een uitgebreide anamnese en lichamelijk onderzoek gericht op interne organen, gewrichten, huid en zenuwstelsel te worden verricht, alsmede laboratorium- en ander aanvullend onderzoek, omdat tezamen met andere symptomen en/of verschijnselen de kans op de aanwezigheid van een andere aandoening, zoals vasculitis, toeneemt.

8b. Welke klachten of symptomen buiten het oog kunnen passen bij een vasculitis van het oog? En hoe vaak?

De frequentie van voorkomen van manifestaties van de ziekte van Wegener respectievelijk aan het begin en gedurende het totale beloop van de aandoening zijn al gegeven in hoofdstuk 5 en worden hieronder herhaald:

Tabel 8.1. Frequentie van manifestaties van ziekte van Wegener, respectievelijk aan het begin en gedurende het totale beloop (gegevens ontleend aan reviewartikel van Duna, 1995)

Voorkomende symptomen	Als beginsymptoom (%)	Gedurende totale beloop (%)
Gehele kno-gebied	73%	92-94%
Longafwijkingen	45%	87%
Nierafwijkingen	11-18%	77-85%
Afwijkingen in ogen, orbitae	8-16%	28-87%
Klachten van bewegingsapparaat	32-53%	67-76%
Neurologische afwijkingen, perifeer + centraal	4,5-8%	22-50%
Abdominale afwijkingen	?	?
Tractus urogenitalis	?	?
Hart (vooral pericarditis)	?	6-12%

Conclusie

Niveau 4	Er zijn geen specifieke klachten of symptomen buiten het oog die passen bij een vasculitis van het oog of de orbita. <i>C Duna, 1995; Harman, 1998; Perez, 2004; McCluskey, 2004</i>
-----------------	---

Aanbeveling

Bij klachten die wijzen op een systeemvasculitis elders in het lichaam dient bij klachten van de visus, het oog, de orbita of de traanwegen een oogheelkundig onderzoek plaats te vinden.

8c. Welke klachten of symptomen van het oog kunnen passen bij een systemische vasculitis? En hoe vaak?

De klachten die bij een vasculitis van het oog kunnen passen zijn al grotendeels bij de beantwoording van vraag 8a behandeld. Hieronder wordt op de verschillende primaire vasculitissyndromen dieper ingegaan.

1. Ziekte van Wegener

De belangrijkste manifestatie van een primaire vasculitis in de oogheelkunde is ziekte van Wegener. 28-87% van de patiënten met WG heeft in enig stadium oog- en/of orbitabetrokkenheid. Fauci et al. melden zelfs dat bij 16% van totaal 85 patiënten met de ziekte van Wegener oogheelkundige klachten de eerste verschijnselen zijn van de aandoening.

Drie belangrijke histopathologische bevindingen definiëren ziekte van Wegener: 1. focale vasculitis van kleine arteriolen, venen en arteriën, 2. een granulomateuze ontstekingsreactie uiteindelijk resulterend in vasculaire trombose, bloedingen, ischemie en 3. parenchymnecrose.

Naast de systemische Wegener zijn ook gelimiteerde vormen bekend, bijvoorbeeld zonder betrokkenheid van de nieren of zelfs geheel tot de oogkas beperkt. De oogheelkundige uitingvormen van deze limited Wegener verschillen niet van de systemische Wegener. [Stavrou, 1993]

Pas na uitgebreide evaluatie is de diagnose limited Wegener te stellen. Ook kan een limited Wegener na vele jaren nog overgaan in een gegeneraliseerde Wegener. [Wolff-Kormann, 1990]

Een subacute, progressieve en invaliderende proptose door een orbitagranuloom komt het meest voor, bij ongeveer 20% van de patiënten.

De ontsteking kan alleen in een of beide orbitae zijn gelokaliseerd, maar kan ook een orbitale uitbreiding van een sinuslokalisatie zijn. [Provenzale, 1996; Fechner, 2002] Als gevolg van de orbitaontsteking kunnen naast de proptose ook diplopie, restrictieve myopathie, exposure keratopathie, en nervus opticus-compressie optreden.

Andere uitingvormen zijn een (necrotiserende) scleritis en perifere ulceratieve keratitis. Ook dacryocystitis (al of niet per continuitatem uit de sinussen), dacryoadenitis, cornea en ooglidgranulomen, milde conjunctivitis, episcleritis, uveïtis, retinitis, occlusieve retinale vasculitis zonder/met maculasterformatie, cotton wool spots, retinale en subhyaloïdale bloedingen, exsudaten, retinale kaliberwisselingen en arteria centralis retinae-occlusie, choroïditis/choroïdale vasculitis (waardoor zogenaamde *Elschnig spots* (bruin-rode choroïdeagebieden) door infarcering ontstaan, een slecht prognostisch teken), posterieure scleritis, ischemische opticusneuropathie (aantasting van de vasculatuur van de papil leidend tot papiloedeem, papillitis en later opticusatrofie), Horner's syndroom, hersenzenuw verlamming en sinus cavernosus trombose kunnen voorkomen. [Newman, 1995; McDonald, 1983; Harman, 1998.

In meer dan 50% van nasale lokalisatie van de Wegener zijn ook de ogen en/of de orbitae bij het proces betrokken. [Kornblutt, 1980; Duncker, 1982]

Tabel 8.2. Gerapporteerde frequentie van voorkomen van oogheelkundige afwijkingen bij ziekte van Wegener (evidence tabel oog en orbita)

Conjunctivitis, conjunctivagranulomen	4-38%
Episcleritis/scleritis	16-38%
Perifere ulceratieve keratitis	20% (+ necrotiserende scleritis: best gecorreleerd met systemische Wegener)
Uveïtis	15% (aspecifiek, vaak (42%) bij scleritis)
Retinale afwijkingen, vasculitis,	5-18%
Dacryoadenitis/cystitis/stenose	10% (dacryostenose meestal in laat stadium)

Vasculitis orbitae/orbitagranuloom	20-50% (soms per continuitatem uit sinussen)
N. opticus	11-29% (als gevolg van orbitaproces)

2. *Henoch-schönleinpurpura*

Oogheekundige betrokkenheid is uiterst zeldzaam. Beschreven zijn recidiverende episcleritis, unilaterale anterieure uveïtis en keratitis in samenhang met HSP. [Perez, 2004]

3. *Cutane leukocytoclastische angiïtis (hypersensitivity vasculitis)*

Ook hier is oogheekundige betrokkenheid uiterst zeldzaam. Bilaterale uveïtis anterior, panuveïtis, multifocale retinitis en retinale vasculitis zijn gerapporteerd. [Perez, 2004]

4. *Essentiële cryoglobulinemische vasculitis*

Beschreven zijn: corneale neerslag van cryoglobulinen, purtscherretinopathie, retinale vasculitis, sereuze retinale loslating en retinale pigmentepitheelloslating. [Perez, 2005]

5. *Microscopische polyangiïtis*

Oogheekundige afwijkingen zijn meestal beperkt tot scleritis met perifere ulceratieve keratitis, retinale vasculitis en ooglidleasies (tumoren met centrale ulceratie). [Perez, 2004]

6. *Churg-straussyndroom*

Zover bekend is bij 23 patiënten oogheekundige betrokkenheid beschreven in de wereldliteratuur. De bevindingen zijn in twee groepen te verdelen: langzaam beginnende, ANCA-negatieve orbitale inflammatoire pseudotumor (dacryoadenitis, myositis, periscleritis, perineuritis, conjunctivale granulomen, episcleritis, cornea ulcera, uveoscleritis) en acuut optredende, ANCA-positieve ischemische vasculitis (amaurosis fugax, anterieure ischemische optico neuropathie (AION), ischemische optico neuropathie, centrale retinale arterie occlusie (CRAO), retinale arterietak occlusie (BRAO), nervus oculomotorius parese, nervus trochlearis parese [Takanashi, 2001].

Tabel 8.4. Samenvatting van oogheekundige verschijnselen bij zes primaire vasculitis

Vorm van vasculitis	Frequentie betrokkenheid oog	Type verschijnselen
Ziekte van Wegener	28-87%	zie tabel 8.3
Henoch-schönleinpurpura	uiterst zeldzaam	episcleritis, uveïtis anterior, keratitis
Cutane leukocytoclastische angiïtis	uiterst zeldzaam	uveïtis, retinale vasculitis
Essentiële cryoglobulinemische vasculitis	uiterst zeldzaam	corneaneerslagen, retina-afwijkingen (purtscher, vasculitis, sereuze/pigmentepitheelloslating)
Microscopische polyangiïtis	uiterst zeldzaam	scleritis met PUK, retinale vasculitis, ooglidlesies
Churg-straussyndroom	zeldzaam	pseudotumor orbitae, ANCA-positieve vasculitis, dacryoadenitis

Conclusies

Niveau 4	<p>Een ontstekingsproces van de orbita met al zijn mogelijke uitingsvormen, een scleritis al of niet in combinatie met perifere ulceratieve keratitis, een aspecifieke conjunctivitis, episcleritis, uveïtis, retinale vasculitis, dacryoadenitis en dacryocystitis/dacryostenose kan passen bij een systemische vasculitis.</p> <p><i>C Duna, 1995; Harman, 1998; Perez, 2004; McCluskey, 2004</i></p>
-----------------	---

Niveau 4	<p>Gezien het op zich relatief frequent voorkomen van sommige van bovengenoemde oogheelkundige verschijnselen (conjunctivitis, episcleritis, uveïtis) en de zeldzaamheid van de primaire vasculitis zal de diagnose primaire vasculitis niet snel bij deze verschijnselen op de voorgrond staan. Toch dient de diagnose primaire vasculitis bij aspecifieke gevallen te worden overwogen. In het verdere beloop van het ziektebeeld kunnen de oogheelkundige bevindingen helpen bij classificatie.</p> <p><i>C Duna, 1995; Harman, 1998; Messmer, 1999; Perez, 2004; McCluskey, 2004; Okhravi, 2005</i></p>
-----------------	---

Niveau 4	<p>Ongeveer 8-15% van de patiënten met uiteindelijke diagnose ziekte van Wegener presenteren zich met een oogheelkundige afwijking.</p> <p><i>C Hoffman, 1992; Harman, 1998</i></p>
-----------------	---

Niveau 4	<p>Naast de systemische wegengergranulomatose zijn ook gelimiteerde, tot de oogkas beperkte vormen bekend. De oogheelkundige uitingsvormen van deze limited Wegener verschillen niet van de systemische Wegener.</p> <p><i>C Stavrou, 1993; Harper, 2001</i></p>
-----------------	--

Niveau 4	<p>Pas na uitgebreide systemische evaluatie is de diagnose limited Wegener te stellen. Een limited Wegener kan na vele jaren nog overgaan in een gegeneraliseerde Wegener.</p> <p><i>C Stavrou, 1993; Knoch, 2003</i></p>
-----------------	---

Aanbeveling

Gezien het grote aantal patiënten met oogheelkundige complicaties is bij iedere verdenking op oogheelkundige Wegener een (periodieke) oogheelkundige evaluatie op zijn plaats.

8d. Welke diagnostiek is nodig voor het stellen van een vasculitis van het oog?

Doel van de diagnostiek is om een vasculitis te identificeren en te classificeren in zijn systemische uitgebreidheid en activiteit. De aanbevolen laboratoriumtesten worden besproken in hoofdstuk 12 en in de *Samenvatting/diagnostisch stroomdiagram*.

Uitgebreid oogheelkundig onderzoek:

- visusbepaling met refractie en eventueel stenopeïsche opening;
- positie oog in orbita, oriënterend oogbewegingsonderzoek;
- pupilreacties direct en indirect op licht en convergentie;
- Hertel oftalmometrie (bepaling positie oogbol in oogkas bij (verdenking op) exoftalmus);
- palpatie, orbitaweerstand, auscultatie (caroticocaverneuze fistel);
- sensibiliteit oog en oogleden;
- inspectie traanklierregio, traanwegen, conjunctiva bulbi en tarsi;
- spleetlamponderzoek met fluoresceïnekleuring voorsegment, bepaling opalescentie en cellen in voorste oogkamer en glasvochtruimte;
- eventueel fenylefrine 2,5% applicatie bij roodheid conjunctiva/(epi)sclera;
- fundoscopie met aandacht voor papil, macula, vaten en periferie;
- oogdrukmeting.

Mogelijke aanvullende oogheelkundige onderzoeken:

- fluorescentieangiografie voorsegment (bij scleritis met of zonder PUK) of achtersegment (vasculitis, uveitis posterior);
- ICG-angiografie voor- en/of achtersegment;
- ultrasonografie (orbita, uveitis posterior, scleritis posterior, glasvochttroebelingen);
- CT-scan met contrast, MRI-scan (orbita, sinusaantasting, botdestructie, aantasting weke delen of ontsteking);
- biopsie (orbita, traanklier, conjunctiva, eventueel (epi)sclera).

Histologisch onderzoek met behulp van oogbiopsie

Aantonen van een necrotiserende granulomateuze vasculitis is nog altijd de gouden standaard voor de diagnose ziekte van Wegener. Kalina et al. vonden echter maar bij 50% van hun patiënten met de ziekte van Wegener de klassieke trias van granulomateuze ontsteking (met of zonder reuzencellen), weefselnecrose en vasculitis in orbitabiopsen, kleinevatenvasculitis werd gezien bij 85% van de biopsen. Bij een scleritis, perifere ulceratieve keratitis of retinale vasculitis is een biopsie door de lokalisatie vaak niet goed mogelijk, daar dit onoverkomelijke schade voor het oog zou betekenen. Vaak zal een biopsie van (aangedaan) weefsel elders in het lichaam uitkomst moeten brengen.

Tabel 8.5. Samenvatting karakteristieken diverse primaire systemische vasculitiden

	Leeftijd (jaren)	Geslacht m:v	Aangedane organen of orgaansystemen	Oogheelkundige afwijkingen
Ziekte van Wegener	40-50	1:1	Nier, long, keel, neus, oren, neurologisch, gastro-intestinaal, huid, spieren, gewrichten	PUK, conjunctiva, scleritis, episcleritis, orbita, proptose, diplopie, n. opticus, traanwegobstructie, occlusie retinale arterie/vene, uveïtis
Henoch-schönleinpurpura	6 (3-25)	1:	Huid, nier, spieren, gewrichten	Episcleritis, uveitis anterior, keratitis
Cutane leukocytoclastische angiïtis			Huid, distale extremiteiten	Keratitis, uveitis anterior

Essentiële cryoglobulinemische vasculitis			Huid, spieren, gewrichten, nier, neurologisch	Cornea, retina
Microscopische polyangiitis	50	2:1	Nier, long, spieren, gewrichten, gastro-intestinaal, huid, kno, neurologie	Oogleden, conjunctiva, PUK, nervus opticus, retina, choroidea, angiitis
Churg-straussyndroom	40 (15-70)	2:1	Long, paranasaal, perifere neuropathie, hart, abdominaal, spieren, gewrichten	Granulomen (oogleden, conjunctiva), PUK, episcleritis, scleritis, dacryoadenitis

Addendum

Om de waarde van een bevinding toe te lichten is de algemene differentiaaldiagnose opgesteld van een aantal ook bij (systemische) vasculitis voorkomende symptomen:

Differentiële diagnose van:

1. *Episcleritis*

Idiopathisch, episcleraal vreemd lichaam, geassocieerd met huidziekten als psoriasis, lichen planus, erythema elevatum diutinum, rosacea, collageenziekten als reumatoïde artritis, polyarteriitis nodosa, systemische lupus erythematoses (SLE), ziekte van Wegener, relapsing polychondritis, systemische vasculitis, ook bij ziekte van Weber-Christian, inflammatoire pseudotumor, ziekte van Reiter, jicht, schildklierandoeningen, ziekte van Bechterew en andere seronegatieve artropathieën, panchondritis, inflammatoire darmziekten, infectiegerelateerd zoals VZV, HSV, borreliose, syfilis, hepatitis B, medicatiegeassocieerd (o.a. alendronaat), na insectenbeetgranuloom, bij atopie.

2. *Scleritis*

Meest gebruikte indeling volgens Watson: anterieur (diffuus, nodulair, necrotiserend [vaso-occlusief (venulen betrokken: DD RA)], granulomateus necrotiserend (PAN, WG), iatrogeen (scleromalacia perforans [DD langdurige RA]) en posterieur.

Kan optreden als een complicatie van alle immuungemedieerde *connective tissue disorders* (reumatoïde artritis, dermatomyositis, sclerodermie, SLE, arteriitis temporalis, ziekte van Sjögren) alsmede systeemvasculitis (microscopische polyangiitis, ziekte van Wegener, relapsing polychondritis, syndroom van Churg-Strauss), ziekte van Still, erythema nodosum, ziekte van Reiter, sarcoïdose, ziekte van Crohn, ziekte van Behçet, arthritis psoriatica, ziekte van Cogan, infectieziekten als: herpes simplex, varicellazostervirusinfecties, syfilis, tuberculose, toxoplasmose, lepra, bof, ziekte van Lyme, directe exogene en secundaire infecties.

3. *Retinale vasculitis [Foster, 2002]*

- Oogheekundige aandoeningen: idiopathische retinale vasculitis, ziekte van Eales, idiopathische retinale vasculitis, anerysmata en neuroretinitis (IRVAN), bilaterale irodocyclitis met retinale capillaritis (BIRC), acute multifocal hemorrhagic retinal vasculitis, frosted branch angiitis, idiopathische terugkerende arterioletak occlusie (idiopathic recurrent branch retinal arteriolar occlusion), pars planitis, primaire oculaire ziekte, Birdshot chorioretinopathie, sympathische ophthalmie, vogt-koyanagisyndroom;

- Neurologische aandoeningen: multiple sclerose, microangiopathische encephalopathie, gehoorsverlies en retinale arteriole occlusies, geïsoleerde angiitis van het centraal zenuwstelsel;
- Systemische auto-immuunaandoeningen: sarcoïdose, Adamantiades-Behçet, ziekte van B rger, ziekte van Crohn, reumatoïde artritis, HLA-B27-geassocieerde uve tis, sj grensyndroom A antigen;
- Retinale vasculopathie bij systemische vasculitis: systemische lupus erythematodes, ziekte van Wegener, polyarteriitis nodosa;
- Infecties geassocieerd met retinale vasculitis: tuberculose, syfilis, borreliose, ziekte van Whipple, brucellose, kattenkrabziekte, *Rickettsia*, toxoplasmose, herpesvirusinfecties, cytomegalie, hiv-infectie, humaan immunodefici ntievirus type 1, riftvalleyvirusinfectie, retinal periphlebitis en uveitis met viraalachtige bovenste luchtwegaandoening, epstein-barrvirusinfectie, candidiasis, endoftalmitis;
- Medicijnge nduceerde retinale vasculitis;
- Retinale vasculitis, secundair aan een maligniteit;
- Diverse oorzaken van retinale vasculitis (IgA-nefritis, HLA-B5, HLA-DR4, hemifaciale atrofie, ziekte van Kawasaki bij volwassenen).

4. *Perifere ulceratieve keratitis*

Ziekte van Terrien, ziekte van Mooren, toxisch, allergisch, systeemziekten als jicht, reumatoïde artritis, acute leukemie, sclerodermie, SLE, ziekte van Wegener, ziekte van Sj gren, porfyrie, infecties als influenza, brucellose, dysenterie, acute bovenste luchtweginfectie, gonokokkenartritis, dengue, tuberculose, herpesvaricellazostervirus, trachoom, worminfectie, tevens bij goudvergiftiging, bij scleritis.

5 *Orbitabetrokkenheid*

Ooglidzwellling, roodheid, exposure keratopathie, visusdaling, oogpijn (als snel progressief), diplopie/oogbewegingsstoornissen, proptose, verplaatsing bulbus in iedere richting mogelijk, choroidea plooien, nervus opticus compressie

Uitgebreide differenti le diagnose: inflammatoire, neoplastische, infectieuze processen:

- Inflammatoir: Ziekte van Graves, granulomateus: xanthogranulomatose, sarcoïdose, ziekte van Erdheim-Chester, idiopathische granulomatose, sj grensyndroom, vreemdlichaamreactie, geruptureerde dermoïdcyste, inflammatoire pseudotumor (*non-vasculitis-like inflammatory tumor* [Henderson]), idiopathische orbitale inflammatoire aandoening, idiopathische scleroserende ontsteking van de orbita, myositis, dacryoadenitis, tolosa-huntsyndroom, (atypische) lymfoïde hyperplasie;
- Infectieus: bacterieel, schimmel, of parasieten infectie, mucormycosis, cellulitis orbitae;
- Neoplastisch: lymfoproliferatief: maligne lymfoom, langerhanscel histiocytose, rhabdomyosaroom, fibreus histiocytoom, orbitatumoren, primair/metastasen, traankliertumoren;
- Vaataandoeningen: arterioveneuze fistel/caroticocaverneuze fistel, sinus cavernosistrombose, craniale zenuwverlamming, vasculitis: ziekte van Wegener, PAN, ziekte van Churg-Strauss, vasculitis geassocieerd met collageenziekten: SLE, reumatoïde artritis, ziekte van Cogan, arteriitis temporalis/reuscelarteriitis, varices;
- Diversen: myopie, trauma, enoftalmus na trauma, sarcoïdose, ziekte van Behçet, ziekte van Crohn, relapsing polychondritis, multifocale fibromatose.

De meest voorkomende orbita-aandoeningen zijn 1. ziekte van Graves, 2. lymfoom, 3. niet-specifieke orbita-ontstekingen (nonspecific orbital inflammation=idiopathic pseudotumor orbitae).

6. Ductus nasolacrimalis-obstructie

Zie orbita-afwijkingen. Zie ook sinuspathologie hoofdstuk kno.

Aanbevelingen

Bij iedere patiënt met verdenking op (oogheelkundige) ziekte van Wegener is een (periodieke) oogheelkundige evaluatie op zijn plaats. Het oogheelkundig onderzoek dient naast bepaling van de visus, de oogdruk en onderzoek van voor- en achtersegment ook een oriënterende evaluatie van de oogbewegingen en de traanwegen te omvatten. Bij afwijkingen kan het onderzoek worden uitgebreid met fluorescentieangiografie en andere beeldvormende technieken als ultrasonografie, CT-scan en MRI en zo mogelijk een biopsie.

Vanwege het frequent optreden van oogheelkundige afwijkingen dient men bij follow-up van patiënten met de ziekte van Wegener hierop bedacht te zijn.

Bij oogheelkundige verdenking op vasculitis dient een uitgebreide anamnese, lichamelijk onderzoek en aanvullend onderzoek plaats te vinden, bij voorkeur door een arts met kennis op het gebied van systemische vasculitis.

Literatuur

- Akpek EK, Uy HS, Christen W, Gurdal C, Foster CS. Severity of episcleritis and systemic disease association. *Ophthalmology* 1999; 106: 729-31.
- Akpek EK, Thorne JE, Qazi FA, Do DV, Jabs DA. Evaluation of patiënts with scleritis for systemic disease. *Ophthalmology* 2004; 111: 501-6.
- Bullen CL, Liesegang TJ, McDonald TJ, DeRemee RA. Ocular complications of Wegener's granulomatosis. *Ophthalmology* 1983; 90: 279-90.
- DeRemee RA. Extrapulmonary manifestations of Wegener's granulomatosis and other respiratory vasculitides. *Semin Respir Med* (1988) 9: 403-408.
- Duna GF, Galperin C, Hoffman GS. Wegener's granulomatosis. *Rheum Dis Clin North Am* 1995; 21: 949-86.
- Fauci AS, Haynes BF, Katz P, Wolff S. Ziekte van Wegener's granulomatosis: prospective clinical and therapeutic experience with 85 patiënts for 21 years. *Ann Intern Med* 1983; 98: 76-85.
- Fechner FP, Faquin WC, Pilch BZ. Wegener's granulomatosis of the orbit: a clinicopathological study of 15 patiënts. *Laryngoscope* 2002; 112: 1945-50.
- Foster CS, Vitale AT, eds. *Diagnosis and Treatment of Uveitis*. Philadelphia: WB Saunders Co; 2002; 823.
- Gross WL, Trabandt A, Reinhold-Keller E: *Diagnosis and evaluation of vasculitis*. *Rheumatology* 2000; 3: 245-52.
- Harman LE, Margo CE. Wegener's granulomatosis. *Survey Ophthalmol* 1998; 42: 458-80.
- Harper SL, Letko E, Samson CM, Zafiralis P, Sangwan V, Nguyen O, et al. Wegener's granulomatosis: the relationship between ocular and systemic disease. *J Rheumatol* 2001; 28: 1025-32.
- Hoffman GS, Kerr GS, Leavitt RY. Wegener granulomatosis: an analysis of 158 patiënts. *Ann Intern Med* 1992; 116: 488-98.
- Kalina PH, Lie JT, Campbell RJ, Garrity JA. Diagnostic value and limitations of orbital biopsy in Wegener's granulomatosis. *Ophthalmology* 1992; 99: 120-4.

- Knoch DW, Lucarelli MJ, Dortzbach RK, Smith ME. Limited Wegener granulomatosis with 40 years of follow up. Arch of Ophthalmol 2003; 121: 1640-2.
- Kornblutt AD, Wolff SM, de Fries HO, Fauci AS. Wegener's granulomatosis. Laryngoscope 1980; 90: 1453-65.
- Lindberg JV, McCormick SA. Primary acquired nasolacrimal duct obstruction. A clinicopathological report and biopsy technique. Ophthalmol 1986; 93: 800-3.
- Messmer EM, Foster CS. Vasculitic Peripheral Ulcerative Keratitis. Survey of Ophthalmol 1999; 43: 379-96.
- McDonald TJ, DeRemee RA. Wegener's granulomatosis. Laryngoscope 1983; 93: 220-31.
- McCluskey P, Powell RJ. The eye in systemic inflammatory diseases. Lancet 2004; 364: 2125-33.
- Newman NJ, Slamovits TL, Friedland S, Wilson WB. Neuro-ophthalmic manifestations of meningocerebral inflammation from the limited form of Wegener's granulomatosis. Am J Ophthalmol 1995; 120: 613-21.
- Okhravi N, Odufuwa B, McCluskey P, Lightman S. Scleritis. Survey of Ophthalmol 2005; 50: 351-63.
- Pakrou N, Selva D, Leibovitch I. Wegener's granulomatosis: ophthalmic manifestations and management. Semin Arthritis Rheum 2006; 35: 284-92.
- Perez VL, Chavala SH, Ahmed M, Chu D, Zafirakis P, Baltatzis S, et al. Ocular manifestations and concepts of systemic vasculitides. Survey of Ophthalmol 2004; 49: 399-418.
- Provenzale JM, Mukherii S, Allen NB, Castillo M, Weber AW. Orbital involvement by Wegener. Imaging findings. Am J Roentgenol 1996; 166: 929-34.
- Stavrou P, Deutsch J, Rene C, Laws DE, Luqmani RA, Murray PI. Ocular manifestations of classical and limited Wegener's granulomatosis. Q J Med 1993; 86: 719-25.
- Takanashi T, Uchida S, Arita M, Okada M, Kashii S. Orbital inflammatory pseudotumor and ischaemic vasculitis in Churg-Strauss syndrome, a report of two cases and review of the literature. Ophthalmol 2001; 108: 1129-33.
- Talar-Williams C, Sneller MC, Langford CA, Smith JA, Cox TA, Robinson MR. Orbital socket contracture: a complication of inflammatory orbital disease in patients with Wegener's granulomatosis. B J Ophthalmol 2005; 89: 493-7.
- Watson PG, Hazleman BL, Pavesio CE, Green WR. The sclera and systemic disorders. Butterworth Heinemann second edition, 2004.
- Wolff-Kormann PG, Stefani FH, Riedel KG. Okulare fruhsymptome bei Wegener-Granulomatose. Fortschr Ophthalmol 1990; 87: 488-91.
- Woo TL, Francis IC, Wilcsek GA, Coroneo MT, McNab AA, Sullivan TJ. Australasian orbital and adnexal Wegener's granulomatosis. Ophthalmology 2001; 108: 1535-43.

HOOFDSTUK 9. CENTRAAL EN PERIFIEER ZENUWSTELSEL

Uitgangsvragen

- 9a.1. Welke klachten of symptomen van het centraal zenuwstelsel kunnen passen bij een vasculitis van het centraal zenuwstelsel? En hoe vaak?
- 9a.2. Welke klachten of symptomen buiten het centraal zenuwstelsel kunnen passen bij een vasculitis van het centraal zenuwstelsel? En hoe vaak?
- 9a.3. Welke klachten of symptomen van het centraal zenuwstelsel kunnen passen bij een systemische vasculitis? En hoe vaak?
- 9a.4. Welke diagnostiek is nodig voor het stellen van de diagnose vasculitis van het centraal zenuwstelsel?

- 9b.1. Welke klachten of symptomen van het perifere zenuwstelsel kunnen passen bij een vasculitis van het perifere zenuwstelsel? En hoe vaak?
- 9b.2. Welke klachten of symptomen buiten het perifere zenuwstelsel kunnen passen bij een vasculitis van het perifere zenuwstelsel? En hoe vaak?
- 9b.3. Welke klachten of symptomen van het perifere zenuwstelsel kunnen passen bij een systemische vasculitis? En hoe vaak?
- 9b.4. Welke diagnostiek is nodig voor het stellen van de diagnose vasculitis van het perifere zenuwstelsel?

Inleiding

Vasculitis van het zenuwstelsel is zeldzaam maar potentieel levensbedreigend met een grote kans op restverschijnselen gezien de zeer beperkte herstelcapaciteit van het centrale en perifere zenuwstelsel. De prognose van cerebrale vasculitis was dusdanig slecht dat de meeste gevallen van voor 1975 pas bij obductie werden gediagnosticeerd. Behandeling met steroïden en cyclofosfamide heeft deze situatie wel verbeterd als er tenminste op tijd gestart wordt met de behandeling. Tijdige diagnosestelling is dus zeer belangrijk maar kent een aantal niet onaanzienlijke horden. 1. De klachten en symptomen zijn, net zoals in een aantal andere organen, niet specifiek voor vasculitis. 2. Indien cerebrale vasculitis in de differentiaaldiagnose wordt opgenomen dient men zich wel te realiseren dat het een zeer zeldzaam voorkomend ziektebeeld is. Niet voor niets hebben ook tertiaire verwijzingscentra met een speciale belangstelling voor dit ziektebeeld meer dan tien jaar nodig om een serie van ten minste twintig patiënten te verzamelen. Tegelijkertijd met cerebrale vasculitis moeten dus ook andere zeer zeldzame ziektebeelden worden overwogen. 3. Het verkrijgen van materiaal voor een weefseldiagnose kent beperkingen. Een (open) hersenbiopt heeft een zekere morbiditeit. Een zenuwbiopsie geeft definitieve uitval van die zenuw en gebeurt derhalve eigenlijk alleen van de nervus suralis, wat het aantal mogelijke biopten tot twee beperkt.

Bij het bespreken van symptomatologie en diagnostiek wordt vooral gesproken over de geïsoleerde cerebrale vasculitis (PACNS, *primaire angiitis of the central nervous system*). Dit ziektebeeld is cerebrale vasculitis in zijn meest zuivere vorm waarbij de minste kans bestaat dat de gerapporteerde bevindingen het gevolg zijn van systemische ziekteactiviteit of metabole complicaties van een systemische vasculitis. De aanname is dan wel dat de symptomatologie en bevindingen bij aanvullend onderzoek bij een cerebrale vasculitis secundair aan een systemische vasculitis niet wezenlijk anders zullen zijn. Voor zover hiernaar door ons is gezocht werden er inderdaad geen verschillen gevonden. Deze redenering geldt ook voor vasculitis van het perifere zenuwstelsel.

Vraag 9a.1: Welke klachten of symptomen van het centraal zenuwstelsel kunnen passen bij een vasculitis van het centraal zenuwstelsel? En hoe vaak?

Bespreking van de literatuur

Voor de zoekstrategie zie bijlage 5. In totaal zijn tien artikelen gevonden waarvan duidelijk was dat deze niet eerder beschreven patiënten betroffen. De bevindingen zijn samengevat in de evidencetabellen. Ter vergelijking worden de resultaten van drie reviews gegeven die elkaar voor wat betreft beschreven patiënten deels overlappen. Al deze studies betreffen retrospectief verzamelde patiëntenseries waarvoor soms meer dan tien jaar wordt teruggekeken om voldoende patiënten met deze aandoening te vinden. Dit illustreert de zeldzaamheid van de diagnose geïsoleerde cerebrale vasculitis.

De symptomatologie van cerebrale vasculitis kan worden ingedeeld in twee grote groepen. Ten eerste een diffuus encefalopathisch beeld met onder andere een veranderd of gedaald bewustzijn, soms epilepsie en tekenen van intracranieële drukverhoging (papiloedeem). Ten tweede focale neurologische uitval zoals een hemiparese en/of afasie, of een ruggenmergsyndroom met tetraparese, vaak ook gepaard gaande met hoofdpijnlachten. Geen van de gevonden symptomencomplexen is uniek voor cerebrale vasculitis. In absolute zin is hoofdpijn (70%) het meest voorkomende maar nooit het enige symptoom. Hersenzenuwuitval al of niet in combinatie met hoofdpijn kan passen bij een basale meningitis. Dit beeld wordt vooral bij de ziekte van Wegener beschreven maar komt natuurlijk ook voor bij sarcoïdose en tuberculose.

Vijf studies beschrijven patiënten bij wie meestal geen weefseldiagnose werd verkregen, en alleen op grond van angiografische bevindingen de diagnose werd gesteld. Met name de patiënten beschreven door Woolfenden lijken vooral een herseninfarct te hebben op basis van een tromboembolie in plaats van vasculitis. Er zijn ook artikelen die patiënten beschrijven met een relatief mild beloop van de ziekte waarbij er twijfel bestaat of bij deze patiënten wel sprake is van vasculitis. Mogelijk betreft het hier toch een angiografische mimiek met een niet-inflammatoire oorzaak. Dit wordt nog eens geïllustreerd door de patiënten beschreven door Haji-Ali onder de diagnose *benign Aagiopathy of the central nervous system* (BACNS). Zij hadden als eerste symptoom meestal een acuut ontstane hoofdpijn, soms met neurologische uitval. Omdat verdere details over de symptomen ontbreken is deze groep niet opgenomen in de evidencetabellen. De prognose was gunstig met ook verbetering van het angiografische beeld met alleen behandeling met lage doses corticosteroiden of zelfs met alleen calciumantagonisten.

Hoewel het beloop van de klachten niet bij alle patiënten wordt beschreven valt wel op dat er eigenlijk altijd een subacuut beginnende, progressief toenemende neurologische uitval is voordat de diagnose cerebrale vasculitis wordt gesteld. Subacuut in deze context betekent het ontstaan van symptomen in dagen tot weken in tegenstelling tot acuut in minuten tot enkele uren. Zie de evidence tabellen in de bijlage.

Conclusies

Niveau 3	Subacute progressieve neurologische uitval, vaak in combinatie met hoofdpijn, moet de verdenking op cerebrale vasculitis doen rijzen. <i>C alle studies (evidencetabellen)</i>
-----------------	---

Niveau 3	De afwezigheid van hoofdpijn sluit de diagnose cerebrale vasculitis niet uit. <i>C alle studies</i>
-----------------	--

Niveau 3	Alleen angiografisch bewezen (in tegenstelling tot PA-bewezen) cerebrale vasculitis lijkt qua symptomatologie en beloop (acuut begin) op een andere ziekte. De meeste patiënten met alleen angiografisch vastgestelde cerebrale vasculitis hebben geen vasculitis. <i>C alle studies</i>
-----------------	---

Aanbevelingen algemeen

Er zijn geen symptomen specifiek voor cerebrale vasculitis. Bij een patiënt bij wie gedacht wordt aan systemische vasculitis is elk neurologisch symptoom reden voor een neurologisch consult.

Aanbevelingen voor de neuroloog

Bij iedere patiënt met subacute, progressieve neurologische uitval van het centraal zenuwstelsel zonder andere duidelijke oorzaak moet de diagnose (geïsoleerde) cerebrale vasculitis overwogen worden.

Bij acuut ontstane, niet progressieve symptomatologie is een niet-inflammatoire genese waarschijnlijker.

Literatuur

- Abu-Shakra M, Khraishi M, Grosman H, Lewtas J, Cividino A, Keystone EC. Primary angiitis of the CNS diagnosed by angiography. *Q J Med* 1994; 87: 351-8.
- Calabrese LH, Mallek JA. Primary angiitis of the central nervous system. Report of 8 new cases, review of the literature, and proposal for diagnostic criteria. *Medicine* 1988; 67: 20-39.
- Crane R, Kerr LD, Spiera H. Clinical analysis of isolated angiitis of the central nervous system. A report of 11 cases. *Arch Intern Med* 1991; 151: 2290-4.
- Cravioto H, Feigin I. Noninfectious granulomatous angiitis with a predilection for the nervous system. *Neurology* 1959; 9: 599-609.
- Cupps TR, Moore PM, Fauci AS. Isolated angiitis of the central nervous system. Prospective diagnostic and therapeutic experience. *Am J Med* 1983; 74: 97-105.
- Hajj-Ali RA, Furlan A, Abou-Chebel A, Calabrese LH. Benign angiopathy of the central nervous system: cohort of 16 patiënten with clinical course and long-term follow-up. *Arthritis Rheum* 2002; 47: 662-9.
- Hankey GJ. Isolated angiitis/angiopathy of the central nervous system. *Cerebrovasc Dis* 1991; 1: 2-15.
- Lie JT. Primary (granulomatous) angiitis of the central nervous system: a clinicopathologic analysis of 15 new cases and a review of the literature. *Hum Pathol* 1992; 23: 164-71.
- Moore PM. Diagnosis and management of isolated angiitis of the central nervous system. *Neurology* 1989; 39: 167-73.
- Singh S, John S, Joseph TP, Soloman T. Primary angiitis of the central nervous system: MRI features and clinical presentation. *Australas Radiol* 2003; 47: 127-34.
- Volcy M, Toro ME, Uribe CS, Toro G. Primary angiitis of the central nervous system: report of five biopsy-confirmed cases from Colombia. *J Neurol Sci* 2004; 227: 85-9.
- Woolfenden AR, Tong DC, Marks MP, Ali AO, Albers GW. Angiographically defined primary angiitis of the CNS: is it really benign? *Neurology* 1998; 51: 183-8.

- Younger DS, Hays AP, Brust JC, Rowland LP. Granulomatous angiitis of the brain. An inflammatory reaction of diverse etiology. Arch Neurol 1988; 45: 514-8.

Vraag 9a.2: Welke klachten of symptomen buiten het centraal zenuwstelsel kunnen passen bij een vasculitis van het centraal zenuwstelsel? En hoe vaak?

Gezien de bevindingen bij 9a.1 zijn er geen symptomen buiten het CZS die wijzen op een vasculitis van het CZS.

Vraag 9a.3: Welke klachten of symptomen van het centraal zenuwstelsel kunnen passen bij een systemische vasculitis? En hoe vaak?

Bij literatuuronderzoek werden geen studies gevonden waaruit bleek dat er symptomen van het centraal zenuwstelsel zijn die een geïsoleerde CZS-vasculitis kunnen onderscheiden van een CZS-vasculitis in het kader van een systemische vasculitis. De verschijnselen genoemd bij 9a.1. passen bij beide.

Vraag 9a.4: Welke diagnostiek is nodig voor het stellen van een vasculitis van het centraal zenuwstelsel?

Inleiding

Ondanks een brede zoekstrategie werden geen studies gevonden waarbij verschillende diagnostische methodieken adequaat bij goed gedefinieerde patiëntengroepen werden vergeleken. Een van de methodologische tekortkomingen is bijvoorbeeld dat eerst de uitslag van het biopt als gouden standaard wordt genomen om iets te zeggen over MRI en angiografie. Vervolgens wordt, om ook iets over de waarde van het biopt te kunnen zeggen een nieuwe gouden standaard geïntroduceerd, meestal de reactie op immunosuppressieve therapie. [Crane, 1991; MacLaren, 2005; Alreshaid, 2003; Harris, 1994] Verschillende auteurs plaatsen dan weer zelf kanttekeningen bij de zekerheid van een dergelijke diagnose bij bepaalde patiënten. Calabrese heeft criteria gepubliceerd voor het stellen van de diagnose PACNS waar de meeste auteurs zich aan conformeren: onverklaarde nieuwe neurologische uitval met bijpassende angiografische afwijkingen of histopathologische bevestiging zonder aanwijzingen voor systemische vasculitis. Dit geeft als probleem dat een afwijkende angiografie voldoende kan zijn voor de diagnose.

Een andere veel voorkomende tekortkoming is dat de onderzoekspopulatie onvoldoende omschreven is. Vaak wordt er gekeken naar onderzoek X 'waarbij in de aanvraag of uitslag het woord vasculitis wordt vermeld' of iets beter: 'verricht onder de verdenking vasculitis'. Op grond waarvan die verdenking is gerezen wordt niet vermeld. Er zijn wel een flink aantal onderzoeken, die informatie over 1 of meer onderzoeksmethoden bevatten. Direct wordt duidelijk dat net als bij de symptomatologie ook hier een verschil is tussen series patiënten die een bioptbewezen cerebrale vasculitis hadden en degenen die alleen op grond van de angiografische afwijkingen waren gediagnosticeerd. Als variant van de door Calabrese beschreven BACNS (*benign angiopathy of the central nervous system*) wordt er ook een zogenaamde RCSV (*reversible cerebral segmental vasoconstriction syndrome*) door Call en Fleming beschreven. Voor de diagnose RCSV is het noodzakelijk dat de klachten beginnen met een zogenaamde 'donderklapshoofdpijn'. Verder lijken BACNS en RCSV voor wat betreft de bevindingen bij aanvullend onderzoek en de reactie op therapie erg op elkaar. Het is goed mogelijk dat het hier om twee verschillende uitingen van

vasospasmen (of vasoconstrictie) gaat. Zowel BACNS als RCSV zijn per definitie angiografisch gestelde diagnoses. De verschillende gebruikte onderzoekstechnieken (hersensbiopsie, cerebrale angiografie, MRI-/CT-hersenen, liquoronderzoek en overige) zullen nu apart worden besproken. Zie de evidencetabellen.

9a.4.1 MRI-hersenen

Een drietal studies beschrijft de MRI-bevindingen bij bioptbewezen PACNS. [Campi, 2001; Singh, 2003; Volcy, 2004] In de serie van 6 patiënten met PACNS van Campi was bij 2 patiënten de diagnose bevestigd met PA-onderzoek. Bij de andere 4 patiënten berust de diagnose vooral op respons op immunosuppressieve therapie. Alle 6 patiënten hadden een normale angiografie. Alle patiënten hadden multipiele (> 5) T2 hyperintense witte stoflaesies. Bij 4 patiënten zowel supra- als infratentorieel. Bij 5 patiënten kleurde 90% van de laesies op de eerste MRI (homogeen) aan met gadolinium. Bij 3 patiënten waren er ook aankleurende laesies in het myelum. Bij herhaald onderzoek (4-6 MRIs per patiënt) verdween de aankleuring en werden laesies kleiner, bij klinische verslechtering was er vaak opnieuw aankleuring van meerdere laesies. Singh beschrijft in detail de MRI bevindingen bij patiënten met biopt bewezen PACNS. Behalve het door Campi genoemde patroon van vele discrete aankleurende witte stoflaesies vinden zij ook grotere confluërende niet-aankleurende laesies, deels ook corticaal gelegen. MRA-onderzoek was steeds normaal. In de serie van Volcy (n=5) worden ook vooral multipiele subcorticale witte stoflaesies beschreven bij alle patiënten. De beschreven afwijkingen zijn geenszins specifiek voor PACNS, MRI-onderzoek kan dus op zijn best de diagnose PACNS suggereren maar niet bewijzen. Sluit een normale MRI PACNS dan uit? Bij bovengenoemde patiënten was in alle gevallen de MRI afwijkend. Omdat deze studies echter klein zijn en deels patiënten geselecteerd waren om de MRI-afwijkingen te kunnen beschrijven (Singh) kan geen uitspraak worden gedaan over de frequentie van afwijkende MRI's bij PACNS. In de literatuur zijn geen casereports gevonden van bioptbewezen PACNS waarbij de MRI normaal was. In die onderzoeken waar wordt benadrukt dat MRI-onderzoek (in een deel van de gevallen) normaal was berustte de diagnose op alleen angiografie. [Haji-Ali, 2002; Stone, 1994; Abu-Shakra, 1994; Imbesi, 1999; Wassermann, 2001]

Over CT-onderzoek wordt zelden gerapporteerd, eigenlijk alleen in de oudere studies. In alle gevallen toont MRI-onderzoek (zoals verwacht) duidelijk meer afwijkingen en kan CT-onderzoek soms normaal zijn.

Over de nieuwere MRI-technieken zoals diffusie MRI zijn nog te weinig gegevens gepubliceerd om over de waarde hiervan een uitspraak te doen. Bij trombo-embolische herseninfarcten is het wel duidelijk dat een diffusie-MRI een vroege diagnose mogelijk maakt.

Over MRA zijn alleen studies gevonden die MRA-bevindingen vergeleken met digitale subtractieangiografie in patiënten waarbij de diagnoses onzeker waren, te summier beschreven werden of zelfs helemaal niet vermeld werden. [Berlit, 2003; Felber, 2000]. Over de waarde van MRA voor de diagnose PACNS valt dus op dit moment niets te zeggen. MRA is waarschijnlijk wel geschikt om een aantal mogelijke vasculitismimieken, zoals het Moyamoya-syndroom aan te tonen.

Over de relatie tussen MRI-afwijkingen en bijbehorende stenosen bij angiografie zijn alleen onderzoeken gevonden die de diagnose PACNS baseren op angiografie. [Cloft, 1999; Greenan, 1992; Pomper, 1999] In deze 3 studies met in totaal 34 patiënten gaven 44 tot 64% van de vaatstenosen op angiografie ook bijbehorende MRI-laesies. Omgekeerd vond men bij 65%-100% van de MRI-afwijkingen ook bijbehorende angiografische afwijkingen. De correlatie tussen deze twee onderzoeken is dus niet 100%. Dit is eenvoudig verklaren uit het feit dat afwijkingen in vaten die te klein zijn om angiografisch afgebeeld te worden natuurlijk wel (confluërende) MRI-afwijkingen kunnen geven (conform de situatie bij leukoariaiose op basis van een kleinevatenaandoening in

hypertensie). Omgekeerd hoeft een kaliberwisseling van een middelgrote arterie ter plaatse niet direct aanleiding te geven tot ischemie en dus een op MRI-zichtbare afwijking.

Bij het MRI-onderzoek dient tevens, indien dat niet al eerder is gedaan, een cerebrale veneuze sinustrombose (CVST) uitgesloten te worden. CVST kan sterk op cerebrale vasculitis gelijkende klinische en radiologische verschijnselen veroorzaken.

Conclusies

Niveau 2	MRI-onderzoek van de hersenen bij PACNS kan verschillende soorten afwijkingen tonen van multipale wittestoflaesies tot confluerende grijs-/wittestofafwijkingen die in het acute stadium vaak aankleuren na toediening van contrast. <i>B Campi, 2001; Singh, 2003; Volcy, 2004</i>
-----------------	--

Niveau 2	Normaal MRI-onderzoek van de hersenen sluit PACNS redelijkerwijs uit. <i>B Campi, 2001; Singh 2003; Volcy, 2004; Haji-Ali, 2002; Stone, 1994; Abu-Shakra, 1994; Imbesi, 1999; Wassermann, 2001</i>
-----------------	---

Niveau 3	Er is een zeer matige correlatie tussen de lokalisatie van angiografische en MRI-afwijkingen binnen 1 patiënt. <i>C Cloft, 1999; Greenan, 1992; Pomper, 1999</i>
-----------------	---

Niveau 4	Er is onvoldoende bewijs van diagnostische equivalentie om katheterangiografie te kunnen vervangen door MRA. <i>D Berlitz, 2003; Felber, 2000</i>
-----------------	--

Aanbevelingen voor de neuroloog

Bij de verdenking cerebrale vasculitis is MRI-onderzoek van de hersenen met en zonder contrasttoediening onderzoek van eerste keus zowel om deze aandoening uit te kunnen sluiten alsook om andere diagnoses uit te sluiten c.q. aan te tonen.

9a.4.2 Angiografie cerebrale vaten (digitale subtractieangiografie [DSA]/magnetischeresonantieangiografie [MRA]/computertomoangiografie [CTA])

Voor de vraag welke waarde angiografie van de cerebrale vaten heeft voor het stellen van de diagnose cerebrale vasculitis vallen alle studies af die angiografie als gouden standaard nemen. Blijven die studies over waarbij de diagnose op grond van een biopsie is gesteld [Alrawi, 1999; Kadkhodayan, 2004; Volcy, 2004] en een aantal reviews [Calabrese, 1992; Younger, 1997; Vollmer, 1993]. Uit een serie van 125 opeenvolgende cerebrale angiografieën in verband met de verdenking vasculitis van Hellmann (1992) blijkt in ieder geval dat de kans op complicaties gering is. Bij 11% trad voorbijgaande en bij 0,8% persisterende neurologische uitval op. Het risico op subklinische ischemische afwijkingen, zoals vastgesteld kunnen worden middels diffusie-MRI, lijkt echter veel groter. [Krings, 2006] Bij 11% van de 107 patiënten die cerebrale angiografie ondergingen (waaronder 7 patiënten met cerebrale vasculitis) waren de volgende dag nieuwe diffusieafwijkingen

zichtbaar, zonder klinische verschijnselen. Naast de ervaring van de radioloog (11 van de 12 patiënten behandeld door een neuroradioloog in opleiding met minder dan 50 verrichte cerebrale angiografieën) was de diagnose vasculitis (3 van de 12 patiënten) een belangrijke risicofactor voor het detecteren van micro-embolische veranderingen.

De angiografische diagnose vasculitis wordt meestal gesteld op grond van kaliberwisselingen met een kralensnoeraspect in 1 of meer cerebrale vaten. In de serie van Alrawi (61 biopten waarvan 22 positief voor vasculitis) toonde maar 4 van de 14 patiënten (29%) met bioptbewezen vasculitis die een angiografie ondergingen dit beeld. Vijf van de 14 patiënten (36%) die bij biopsie geen vasculitis of een andere diagnose hadden toonden eveneens toch een vasculitis beeld. De (retrospectieve) studie van Kadkhodayan et al. was bedoeld om de vergelijking tussen angiografie en biopsie te maken. Zij vonden in hun archieven 38 patiënten die zowel een angiografie als een biopsie hadden ondergaan voor mogelijke vasculitis. Helaas bleken maar 2 patiënten dit bij biopsie daadwerkelijk te hebben, zij hadden beiden een angiografisch onderzoek zonder afwijkingen. Veertien andere patiënten hadden wel een angiografie passend bij vasculitis maar geen vasculitis bij biopsie (6 wel een andere diagnose). Daarnaast vonden zij ook patiënten met een intracraniële dissectie en Moyamoya. In dat geval levert de angiografie dus een andere diagnose en maakt verder onderzoek naar vasculitis overbodig. Helaas brengt deze studie ons dus ook niet verder, anders dan dat vasculitis-'typische'-afwijkingen vaak voorkomen zonder vasculitis. In de kleine serie van Volcy (n=5 bioptbewezen vasculitis) toonden 2 van de 2 vervaardigde angiografieën afwijkingen passend bij vasculitis. In de review van Vollmer (n=39 biopt- of obductiebewezen cerebrale vasculitis casereports) wordt een sensitiviteit van 27% voor angiografisch onderzoek genoemd. Als reden voor een foutnegatieve angiografie wordt genoemd het feit dat de relevante middelgrote en kleine vaten bij dit onderzoek niet afgebeeld worden. Dit is voor MRA-onderzoek ten opzichte van klassieke digitale subtractieangiografie (DSA) op dit moment niet beter. [Demaerel, 2004; Felber, 2000] Een nieuwe ontwikkeling is het bestuderen van de vaatwand zelf middels hogeresolutie-T1-MRI (met gadolineum). Deze techniek lijkt het mogelijk te maken zwelling en aankleuring van de vaatwand als mogelijke tekenen van vasculitis direct te visualiseren. [Kuker, 2007] Vooralsnog betreft het dan de grotevatencomponent van PACNS, het oplossend vermogen van de huidige scans is nog onvoldoende om de middelgrote en kleine vaten in dergelijk detail af te beelden. Gegevens over sensitiviteit en specificiteit van deze bevindingen voor de diagnose cerebrale vasculitis zijn echter nog niet beschikbaar. Over het algemeen zijn moderne MRA-technieken zoals TOF- (time of flight) MRA (op een 3,0 T MRI) nu wel in staat om bijvoorbeeld de diagnose Moyamoya-syndroom te stellen.

Angiografische afwijkingen blijken dus niet specifiek genoeg om de diagnose vasculitis met voldoende zekerheid te kunnen stellen. Bij het vinden van dergelijke afwijkingen op de angiografie moet een aantal andere ziektebeelden worden overwogen. Gedacht kan worden aan bijvoorbeeld vaatspasmen in het kader van een subarachnoïdale bloeding, ernstige atherosclerose, eclampsie, intravasculair lymfoom en gebruik van bepaalde middelen (cocaïne, sumatriptan, amfetamine). Een speciale vermelding verdient hier het ziektebeeld RCSV (*reversible cerebral segmental vasoconstriction syndrome*). Feitelijk is dit een variant van BACNS met als begin een donderklapshoofdpijn, zoals ook al door anderen is opgemerkt [Schmidley, 2000; Schwedt, 2006]. De angiografische afwijkingen en de klinische verschijnselen bij beschreven patiënten reageren vaak goed op calciumantagonisten. Vasospasme in plaats van vasculitis is bij dit syndroom dan ook de meest waarschijnlijke oorzaak. [Call, 1988] Voor een deel van de BACNS-patiënten is dit waarschijnlijk ook het geval. De verschillende diagnostische bevindingen bij PACNS, BACNS en RCSV worden samengevat in tabel 9.1.

Tabel 9.1. Kenmerkende bevindingen bij PACNS, BACNS en RCSV

	Begin	MRI afwijkend	Liquor afwijkend	Angiografie afwijkend	Biopsie vasculitis	Reactie op calciumantagonist	Reactie op alleen steroïden
PACNS	Subacuut	++	+	+/-	+	-	-
BACNS	Vaak acuut	+/-	+/-	++	-	+/-	+
RCSV	Acute hoofdpijn	-/+	-	++	-	?	-

PACNS=Primary Angiitis of the Central Nervous System; BACNS=Benign Angiitis of the Central Nervous System; RCSV=Reversible Cerebral Segmental Vasoconstriction Syndrome;

De recente bevindingen aangaande het grotere risico op ischemische veranderingen bij cerebrale katheterangiografie, in combinatie met de verschuiving in indicaties voor dit onderzoek, hebben de sectie Neuroradiologie van de Nederlandse Vereniging voor Radiologie ertoe gebracht het volgende standpunt te formuleren: 'Aangezien er in de algemene praktijk nog maar weinig indicaties zijn voor een diagnostische neuro-angiografie zonder dat daar een of andere (endovasculaire) behandeling aan is gekoppeld, is het aan te bevelen deze onderzoeken zoveel mogelijk in gespecialiseerde centra uit te voeren. Dat wil zeggen in het centrum waar de behandeling van de afwijking plaatsvindt. In de praktijk betekent dit een (academisch) centrum met neurochirurgie, stereotactische radiochirurgie, gespecialiseerde neurologie en een neuro-interventie afdeling. *Het incidenteel verrichten van diagnostische DSA procedures voor wervelkolom of hersenen wordt dus expliciet ontraden.*' (www.radiologie.nl)

Conclusies

Niveau 2	De sensitiviteit van de voor vasculitis zo typisch geachte kaliberwisselingen bij angiografisch onderzoek is waarschijnlijk laag. Een normale angiografie sluit cerebrale vasculitis dus niet uit. <i>B Alrawi, 1999; Kadkhodayan, 2004; Volcy, 2004; Vollmer, 1993</i>
-----------------	--

Niveau 2	De specificiteit van kaliberwisselingen bij angiografisch onderzoek voor de diagnose vasculitis is eveneens gering. Alleen op grond van het angiografische beeld kan deze diagnose dus niet gesteld worden. <i>B Alrawi. 1999; Kadkhodayan. 2004; Vollmer. 1993</i>
-----------------	--

Niveau 3	De risico's van cerebrale katheterangiografie (DSA) zijn waarschijnlijk gering (< 1% ernstige morbiditeit). Subklinische ischemische cerebrale letsels komen echter veel vaker voor (11%). <i>C Hellmann, 1992; Krings, 2006</i>
-----------------	---

Niveau 3	<p>Cerebrale angiografie (of MRA) kan zeker nut hebben als het een andere classificerende diagnose oplevert (Moyamoya-syndroom, intracraniale dissectie) die verder onderzoek naar vasculitis overbodig maakt.</p> <p><i>B Kadkhodayan, 2004</i></p>
-----------------	--

Aanbevelingen aan de neuroloog

In de workup van een mogelijke cerebrale vasculitis heeft cerebrale angiografie onder andere een plaats om andere diagnoses uit te sluiten. Voor dit doel kan TOF-MRA zeer waarschijnlijk katheterangiografie grotendeels vervangen.

MRA of cerebrale angiografie kan alleen in samenhang met afwijkingen bij MRI- en liquoronderzoek gebruikt worden om de diagnose cerebrale vasculitis te ondersteunen.

Mocht cerebrale angiografie geïndiceerd zijn, dan is gezien het complicatierisico in onervaren handen het nadrukkelijke advies dit onderzoek in een gespecialiseerd centrum te laten plaatsvinden.

9a.4.3 Liquoronderzoek

Alleen in de studie van Volcy (2004) worden liquorafwijkingen in een serie van PA-bewezen PACNS-patiënten beschreven. Bij 2 van de 5 was de liquor afwijkend met een geringe pleiocytose en lichte eiwitverhoging. Alrawi (1999) noemt alleen de voorspellende waarde van de combinatie van hoofdpijn en liquorpleiocytose: 21/43 patiënten met een liquorpleiocytose en/of hoofdpijn had PACNS, terwijl 0/9 patiënten met een normale CSF zonder hoofdpijn PACNS had. Hier sluit een normale liquor in afwezigheid van hoofdpijn PACNS redelijk uit. In de serie van Duna (1995) (7 PACNS waarvan 4 PA-bewezen), hadden alle 7 PACNS-patiënten een verhoogd eiwit of pleiocytose in de liquor, terwijl dat maar bij 12 van de 20 overige diagnoses het geval was. Deze serie bestaat uit 30 opeenvolgende patiënten verwezen in verband met de verdenking PACNS.

Nylen (2002) onderzocht de waarde van het bepalen van het lichtketenneurofilament (NFL) en GFAP in de liquor voor de diagnose PACNS. Dit bij 72 patiënten waarbij zowel liquor was getest op deze eiwitten maar bij wie ook de diagnose vasculitis werd vermeld in de ICD-diagnosecode. De diagnose cerebrale vasculitis (primair of secundair) werd achteraf gevalideerd als de behandelend arts destijds gekozen had voor behandeling met steroïden of cyclofosfamide (n=32). De gemiddelde hoeveelheden NFL en GFAP waren in deze groep wel verhoogd ten opzichte van de andere 40 patiënten maar er was zeker enige overlap. Er is slechts bij 1 patiënt biopsie verricht die niet diagnostisch was. Gezien deze onzekerheid over de gestelde diagnoses en de overlap in gevonden waarden lijkt deze bepaling nu nog niets toe te voegen aan de diagnostiek van PACNS.

De frequentie van liquorafwijkingen in de op angiografie gebaseerde diagnoses wisselt van 6 tot 50%, wat nog eens illustreert hoe heterogeen deze groepen zijn. [Haji-Ali, 2002; Stone, 1994; Woolfenden, 1998; Abu-Shakra, 1994] Bij RCSV als voorbeeld van een zuiver vasospasme zijn in het geheel geen liquorafwijkingen gevonden. [Call, 1988]

In de grote reviewserie van bijvoorbeeld Calabrese (1992) is in 64/70 (90%) bioptbewezen PACNS-gevallen de liquor afwijkend. In 12/20 angiografisch bewezen gevallen was dit ook zo. Een normale liquor sluit de diagnose PACNS dus niet uit.

Zeer onlangs beschreef Salvarani (2007) een grote retrospectief verzamelde groep patiënten uit de Mayo Clinic (Rochester, USA) met de diagnose primaire cerebrale vasculitis. Hij beschrijft 101

patiënten gezien gedurende een episode van 20 jaar. Op grond van de verwijspatronen komt hij op een incidentie van 2,4 gevallen per 1.000.000 personen/jaren. De beschrijving van deze groep van deels op grond van angiografie (n=70) en deels op grond van biopsie of obductie gediagnosticeerde patiënten (n=31) bevestigt een aantal van de bovenstaande conclusies. Zo is de liquor vaker afwijkend bij biopsiebewezen vasculitis en is angiografisch onderzoek maar afwijkend bij 6/14 biopsiebewezen patiënten. MRA is iets minder gevoelig voor het vinden van afwijkingen vergeleken met conventionele katheterangiografie. Uit deze studie komen geen nieuwe verrassende bevindingen naar voren. Zowel de auteurs als de commentator (L.H. Calabrese) concluderen dat een dergelijke groep patiënten waarschijnlijk heterogeen is voor wat betreft het onderliggende lijden. Om meer te leren over het ziektebeeld (geïsoleerde) cerebrale vasculitis zijn nu goed opgezette prospectieve studies nodig.

Conclusies

Niveau 2	Bij PACNS is er vaak een pleiocytose en/of eiwitverhoging in de liquor. <i>B Volcy, 2004; Alrawi, 1999; Duna, 1995; Calabrese, 1992</i>
Niveau 3	Een normale liquor maakt de diagnose PACNS minder waarschijnlijk maar sluit de diagnose niet uit . <i>C Alrawi, 1999; Duna, 1995; Calabrese, 1992</i>
Niveau 3	Er zijn geen specifieke onderzoeken anders dan celgetal en eiwitgehalte in de liquor die de diagnose PACNS kunnen ondersteunen. <i>C Nylén, 2002</i>

Aanbevelingen voor de neuroloog

Liquoronderzoek is nodig om een infectie uit te sluiten en eventueel een ontsteking passend bij een vasculitis aan te tonen.
De diagnose PACNS mag niet worden verworpen alleen op basis van liquoronderzoek zonder afwijkingen.

9a.4.4 Hersenbiopsie

Vasculitis in een biopt bevattende (sub)cortex (en vaak leptomeninx) wordt gezien als gouden standaard voor het stellen van de diagnose cerebrale vasculitis. Daarbij dient te worden opgemerkt dat een biopsie ook een andere diagnose kan opleveren en in dat geval ook diagnostisch is geweest. Indien er in het biopsie materiaal alleen aspecifieke veranderingen worden gezien wordt het biopt als niet-diagnostisch beschouwd. In de serie van Duna (1995) waren van de 15 biopten onder de verdenking cerebrale vasculitis er 9 diagnostisch: 5 keer passend bij vasculitis, 4 keer een andere diagnose. In een serie van 61 biopten verricht vanwege de verdenking cerebrale vasculitis, waren er 22 (39%) positief voor deze diagnose en toonde 24 (39%) een andere ziekte aan. [Alrawi, 1999] Ter illustratie van het belang van het verrichten van een biopsie, ook als de diagnose cerebrale vasculitis op grond van beeldvormend onderzoek al zeer waarschijnlijk lijkt volgen hier de 24 andere diagnoses die in de studie van Alrawi middels biopsie werden gesteld (tabel 9.2).

Tabel 9.2 Diagnosen anders dan vasculitis in 24 hersenbiopsieën

PA-diagnose biopt	Aantal
Encefalitis (o.a. PML, CJD, CMV, HSV, Coxsackie)*	7
Primair CZS-lymfoom	6
Cerebraal abces	3
Overige tumoren	2
Multiple sclerose	2
ADEM	1
Sarcoïdose	1
Ischemisch CVA	1
Arterioveneuze malformatie	1

*:Progressieve multifocale leukencefalopathie, ziekte van Creutzfeldt-Jakob, cytomegalovirusinfectie, herpessimplexvirusinfectie.

In deze serie waren er 46 stereotactische en 15 open biopten. Bij 39 patiënten kon er gebiopteerd worden uit een op de MRI afwijkend gebied, bij de 22 overige gebeurde dit 'blind' uit de niet-dominante frontaalkwab, vermoedelijk omdat de afwijkingen op de MRI zich in belangrijke gebieden bevonden zoals spraakcentrum of motorcortex. Alrawi vermeldt ook de exacte pathologische criteria waaraan een biopt moest voldoen om te worden geclassificeerd als PACNS. Deze criteria worden later door anderen volop geciteerd. Voor een beschrijving van de afname condities en criteria zie box 9.1.

Box 9.1. Techniek hersenbiopsie

Bij voorkeur dient een open biopsie te worden verricht uit een gebied met MRI-afwijkingen (en aankleuring na toediening gadolineum). Daarbij wordt vaak naast een stukje cortex ook een stukje leptomeninx uitgenomen. Het materiaal wordt in formaline gefixeerd en ingebed in paraffine.

Criteria voor diagnose vasculitis [Alrawi, 1999]:

Voor de diagnose 'zekere cerebrale vasculitis' moet voldaan worden aan alle 6 criteria.

Voor de diagnose 'waarschijnlijke cerebrale vasculitis' moet voldaan worden aan de criteria 2 t/m 6.

1. Ten minste 2 lagen met lymfocyten in of rond de vaatwanden van parenchymateuze, leptomeningeale of durale vaten (lymfocyttaire ontsteking);
2. Verandering van de vaatwandstructuur zoals prominentie van endotheliale cellen, en structuurverlies met of zonder necrose;
3. Ischemische veranderingen bestaande uit roze neuronaal cytoplasma en pycnotische neuronale kernen met of zonder pycnotische gliale celkernen en astrocytaire gliose;
4. Neuronofagie;
5. Oedeem van het parenchym (inclusief perivascuair oedeem);
6. Geen andere diagnose.

Over de sensitiviteit van een biopt voor de diagnose cerebrale vasculitis bestaan geen definitieve studies. Idealiter zou de opbrengst van een biopt moeten worden vergeleken met een algemeen geaccepteerde gouden standaard. Dat zou alleen uitgebreid PA-onderzoek tijdens obductie kunnen zijn. Nu blijft de vraag of een patiënt met een negatief biopt die post aut propter immunosuppressieve therapie verbetert daadwerkelijk cerebrale vasculitis had. Reactie op therapie in combinatie met een grote a-priorikans doordat alle andere aanvullende onderzoeken (angiografie, MRI en liquoronderzoek) op een vasculitis wijzen is in de praktijk het hoogst haalbare. De op deze

manier gevonden waarden voor sensitiviteit variëren van 53% [Duna, 1995] tot 84% [Chu, 1998]. Ook is duidelijk dat de specificiteit (en dus de positief voorspellende waarde) van een hersenbiopt niet 100% is. Onder andere Duna et al. rapporteren een patiënt waarbij het biopt de diagnose cerebrale vasculitis ondersteunde maar waarbij bij obductie de diagnose intravasculair cerebraal lymfoom werd gesteld. In eerdere reviewseries worden ook patiënten vermeld waarbij het biopt geen aanwijzingen toonde voor vasculitis terwijl deze diagnose bij obductie toch werd bevestigd. [Younger, 1997] In reviews wordt meermalen gesuggereerd dat de opbrengst van een hersenbiopt vergroot kan worden door naast de cortex (bijvoorbeeld via een stereotactisch biopt) ook de leptomeninx mee te nemen via een open biopsie. [Moore, 1989] In de serie van Alrawi werd echter in alle 22 gevallen van een positief biopt de relevante afwijking ook in het parenchym gevonden. Daartegen waren in de serie van Chu er wel 30% (3 van de 10 voor vasculitis positieve biopten) van de biopten alleen in de leptomeninx afwijkend. In een retrospectieve serie van 25 patiënten met de verdenking PACNS maar een non-diagnostisch biopt vond Alreshaid (2003) geen verschil in prognose tussen al of niet behandeling met immunosuppressiva. Zijn conclusie is dat deze patiënten waarschijnlijk geen PACNS hebben of PACNS met een relatief gunstige prognose. Helaas zijn er geen andere studies die deze conclusie helpen onderbouwen.

Conclusies

Niveau 2	Een positief biopt is vrijwel bewijzend voor de diagnose cerebrale vasculitis. <i>B Duna, 1995; Younger, 1997</i>
-----------------	--

Niveau 3	Een negatief biopt sluit de diagnose cerebrale vasculitis geenszins uit. <i>B Duna, 1995</i> <i>C Chu, 1998</i>
-----------------	---

Niveau 2	Een biopsie onder de verdenking vasculitis levert in een belangrijk aantal gevallen (22%-39%) een andere definitieve diagnose. <i>B Duna, 1995; Alrawi, 1999</i>
-----------------	---

Niveau 3	Indien haalbaar lijkt voor een zo groot mogelijke opbrengst een open biopt van cortex en leptomeninx zinvol. <i>B/C Alrawi, 1999; Chu, 1998 (tegenstrijdig)</i>
-----------------	--

Aanbevelingen voor de neuroloog

Voor voldoende diagnostische zekerheid bij de verdenking cerebrale vasculitis is een hersenbiopt vrijwel altijd noodzakelijk, met name ook om andere aandoeningen uit te sluiten.

Ook als alle andere onderzoeken (MRI, CSF en angiografie) de diagnose geïsoleerde cerebrale vasculitis ondersteunen is een biopsie aan te raden voor maximale diagnostische zekerheid gezien de potentieel toxische therapie die bij deze diagnose gegeven wordt.

Als een hersenbiopsie wordt overwogen is het aan te raden vooraf te overleggen met (en patiënt over te plaatsen naar) een centrum met voldoende neurologische, neurochirurgische en neuropathologische expertise in het stellen van de diagnose (cerebrale) vasculitis.

9a.4.5 Overige

Er werden geen adequaat uitgevoerde onderzoeken gevonden naar de waarde van andere onderzoeken zoals PET-scans bij de diagnostiek van PACNS.

Als een andere oorzaak is uitgesloten (sinustrombose, cardiale emboliebron/endocarditis, infectieziekte) en MRI-onderzoek met contrast, liquoronderzoek en (MR)angiografie passen bij vasculitis, is de diagnose vasculitis inmiddels zeer waarschijnlijk, maar is er nog steeds een indicatie voor het verrichten van een biopsie.

9a.4.6 Combinaties van onderzoeken (stroomdiagram)

Uit bovenstaande beschrijvingen van de literatuur over de diagnostiek van cerebrale vasculitis blijkt dat, uitgezonderd een hersenbiopsie, er geen onderzoek is op grond waarvan de diagnose met zekerheid gesteld kan worden. Ook blijkt dat de beschreven klinische verschijnselen geenszins specifiek zijn voor de diagnose en dat de kans dus groot is dat tijdens het aanvullend onderzoek een andere diagnose dan vasculitis wordt gesteld. Een hersenbiopsie is, gezien de mogelijke morbiditeit een dusdanig invasieve ingreep dat er voldoende argumenten moeten zijn om deze te verrichten.

Om dezelfde reden is het ook belangrijk dat tijdens het diagnostisch proces wordt overwogen of er sprake is van een systemische vasculitis. Dit kan verder worden onderzocht middels bloedonderzoek en intercollegiale consulten bij reumatoloog/internist, dermatoloog en oogarts. In bepaalde situaties kan een PET-scan helpen bij het opsporen van een localisatie van het ziekteproces buiten het centraal zenuwstelsel. Biopsie uit een dergelijke lesie ter bevestiging of ter uitsluiting van de diagnose vasculitis verdient dan meestal de voorkeur boven het verrichten van een hersenbiopsie.

Bij alle in de literatuur beschreven patiënten met een zekere diagnose cerebrale vasculitis (biopsie of obductie) was MRI-onderzoek van de hersenen afwijkend. Een normale MRI sluit de diagnose cerebrale vasculitis dus redelijkerwijs uit. Ook levert een MRI vaak een andere diagnose. Bij de klinische verdenking cerebrale vasculitis dient dus als eerste een MRI-hersenen zonder en met gadolium te worden verricht (zie ook het *Stroomdiagram*).

Als de MRI afwijkend is en geen andere diagnose suggereert, dient liquoronderzoek te worden gedaan. Ook dit kan een alternatieve diagnose opleveren (m.n. infecties). Is dit niet het geval dan is de volgende stap een afbeelding van de cerebrale vaten. Hiervoor is, gezien het gunstige veiligheidsprofiel, MRA het onderzoek van eerste keus. Als dat geen voor vasculitis typische afwijkingen vertoont of een andere diagnose suggereert (zoals Moyamoya-vasculopathie of een intracraniale dissectie), kan alsnog een DSA overwogen worden met name voor het afbeelden van de middelgrote en kleine vaten.

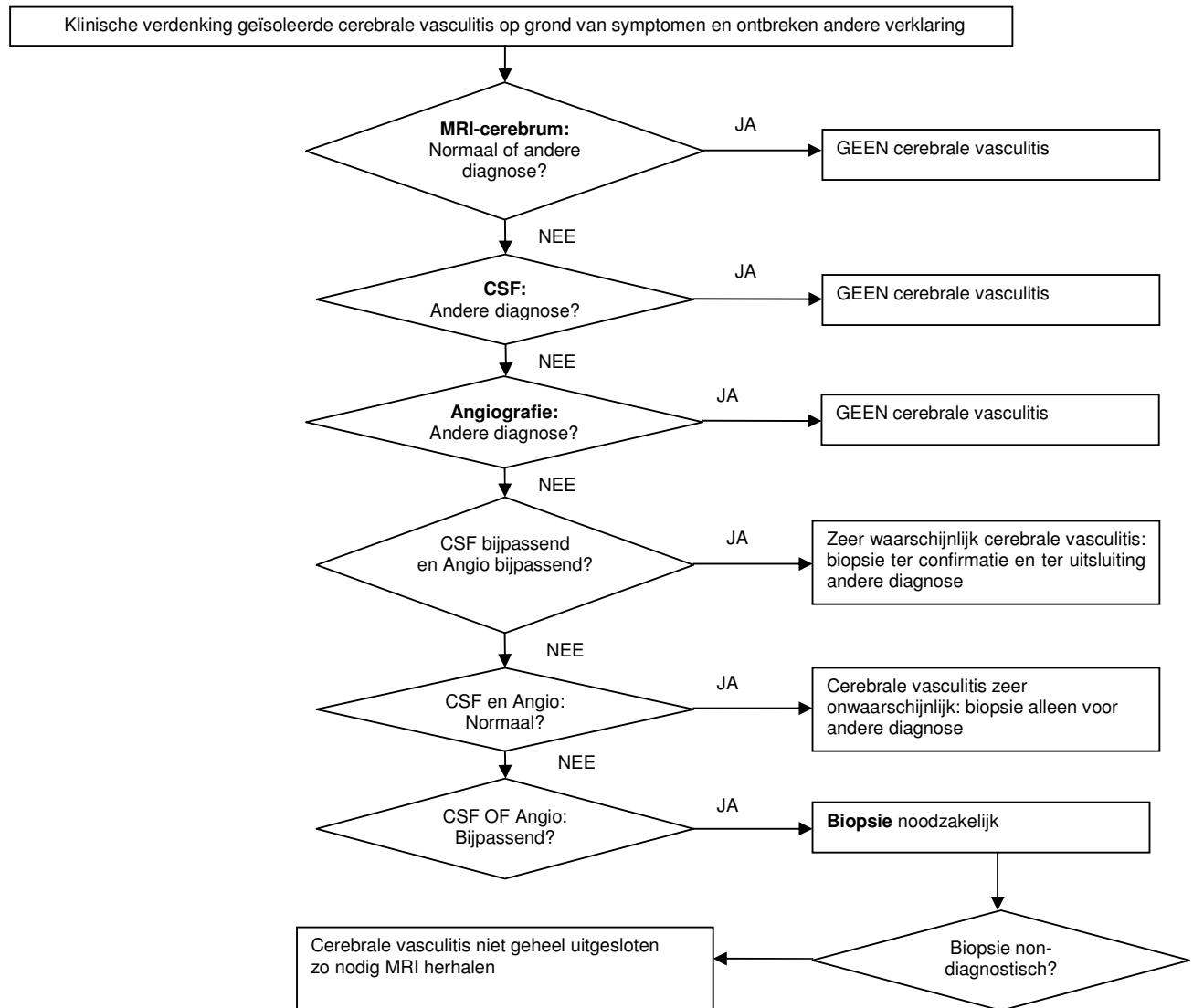
Als liquoronderzoek en (MR)angiografie passen bij vasculitis is de diagnose vasculitis inmiddels zeer waarschijnlijk, maar is er nog steeds een indicatie voor het verrichten van een biopsie. Dit ter confirmatie van de diagnose en het uitsluiten van andere zeldzame aandoeningen voor het starten van agressieve immunosuppressieve therapie. Een negatief biopsie in deze situatie zal waarschijnlijk toch tot behandeling leiden maar geeft dus ruimte voor enige diagnostische onzekerheid. Ook als er

redenen zijn (bijvoorbeeld vanwege een bijzondere voorgeschiedenis) om aan een BACNS of een andere niet-inflammatoire oorzaak te denken is een biopsie nog te overwegen.

Als liquoronderzoek én (MR)angiografie normaal zijn is de diagnose vasculitis inmiddels zeer onwaarschijnlijk, een indicatie voor het verrichten van een biopsie in die situatie is vooral het aantonen of bevestigen van een andere diagnose (zoals gliomatosis cerebri). Het ligt dan voor de hand eerst een katheterangiografie (DSA) te verrichten ter uitsluiting van een BACNS. Over het beleid in deze situatie kunnen geen door degelijk onderzoek gesteunde uitspraken worden gedaan. Deze aanbeveling is dan ook vooral gebaseerd op extrapolatie van de bevindingen bij kleine series patiënten.

Als van liquoronderzoek en (MR)angiografie maar één bijpassend is volgt hieruit een indicatie voor een biopsie. Als het biopt dan niet-diagnostisch is (geen vasculitis en geen andere diagnose) is cerebrale vasculitis helaas niet aangetoond maar ook niet helemaal uitgesloten. In die situatie zou dan een deel van het onderzoek herhaald kunnen worden (m.n. MRI) om een andere diagnose te stellen. Ook een proefbehandeling, afhankelijk van de (MR)angiografie uitslag eventueel eerst met calciumantagonisten, kan dan overwogen worden. Gezien de bevindingen van Alreshaid (2003) zal een (proef)behandeling met immunosuppressiva waarschijnlijk minder nut hebben. Als een biopsie wordt overwogen is het verstandig te overleggen met en patiënt te verwijzen naar een centrum met voldoende neuropathologische expertise in het stellen van de diagnose (cerebrale) vasculitis.

Stroomdiagram



Literatuur

- Abu-Shakra M, Khraishi M, Grosman H, Lewtas J, Cividino A, Keystone EC. Primary angiitis of the CNS diagnosed by angiography. QJM 1994; 87: 351-8.
- Alrawi A, Trobe JD, Blaivas M, Musch DC. Brain biopsy in primary angiitis of the central nervous system. Neurology 1999; 53: 858-60.
- Alreshaid AA, Powers WJ. Prognosis of patients with suspected primary CNS angiitis and negative brain biopsy. Neurology 2003; 61: 831-3.
- Berlit P. Diagnosis and differential cerebral vasculitis diagnosis. Nervenarzt 2004; 75: 105-12.
- Calabrese LH, Furlan AJ, Gragg LA, Ropos TJ. Primary angiitis of the central nervous system: diagnostic criteria and clinical approach. Cleve Clin J Med 1992; 59: 293-306.
- Call GK, Fleming MC, Sealfon S, Levine H, Kistler JP, Fisher CM. Reversible cerebral segmental vasoconstriction. Stroke 1988; 19: 1159-70.
- Campi A, Benndorf G, Filippi M, Reganati P, Martinelli V, Terreni MR. Primary angiitis of the central nervous system: serial MRI of brain and spinal cord. Neuroradiology 2001; 43: 599-607.

- Chu CT, Gray L, Goldstein LB, Hulette CM. Diagnosis of intracranial vasculitis: a multi-disciplinary approach. *J Neuropathol Exp Neurol* 1998; 57: 30-8.
- Cloft HJ, Phillips CD, Dix JE, McNulty BC, Zagardo MT, Kallmes DF. Correlation of angiography and MR imaging in cerebral vasculitis. *Acta Radiol* 1999; 40: 83-7.
- Crane R, Kerr LD, Spiera H. Clinical analysis of isolated angiitis of the central nervous system. A report of 11 cases. *Arch Intern Med* 1991; 151: 2290-4.
- Demaerel P, De Ruyter N, Maes F, Velghe B, Wilms G. Magnetic resonance angiography in suspected cerebral vasculitis. *Eur Radiol* 2004; 14: 1005-12.
- Duna GF, Calabrese LH. Limitations of invasive modalities in the diagnosis of primary angiitis of the central nervous system. *J Rheumatol* 1995; 22: 662-7.
- Felber S, Auer A, Schmutzhard E. Magnetic resonance angiography in inflammatory brain diseases. *Radiologe* 2000; 40: 1077-89.
- Greenan TJ, Grossman RI, Goldberg HI. Cerebral vasculitis: MR imaging and angiographic correlation. *Radiology* 1992; 182: 65-72.
- Hajj-Ali RA, Furlan A, Abou-Chebel A, Calabrese LH. Benign angiopathy of the central nervous system: cohort of 16 patients with clinical course and long-term follow-up. *Arthritis Rheum* 2002; 47: 662-9.
- Harris KG, Tran DD, Sickels WJ, Cornell SH, Yuh WT. Diagnosing intracranial vasculitis: the roles of MR and angiography. *Am J Neuroradiol* 1994; 15: 317-30.
- Hellmann DB, Roubenoff R, Healy RA, Wang H. Central nervous system angiography: safety and predictors of a positive result in 125 consecutive patients evaluated for possible vasculitis. *J Rheumatol* 1992; 19: 568-72.
- Imbesi SG. Diffuse cerebral vasculitis with normal results on brain MR imaging. *Am J Roentgenol* 1999; 173: 1494-6.
- Kadkhodayan Y, Alreshaid A, Moran CJ, Cross DT, III, Powers WJ, Derdeyn CP. Primary angiitis of the central nervous system at conventional angiography. *Radiology* 2004; 233: 878-82.
- Krings T, Willmes K, Becker R, Meister IG, Hans FJ, Reinges MHT, et al. Silent microemboli related to diagnostic cerebral angiography: a matter of operator's experience and patient's disease. *Neuroradiology* 2006; 48: 387-93.
- Kuker W. Cerebral vasculitis: imaging signs revisited. *Neuroradiology* 2007; 49: 471-9.
- MacLaren K, Gillespie J, Shrestha S, Neary D, Ballardie FW. Primary angiitis of the central nervous system: emerging variants. *QJM* 2005; 98: 643-54.
- Moore PM. Diagnosis and management of isolated angiitis of the central nervous system. *Neurology* 1989; 39: 167-73.
- Nylen K, Karlsson JE, Blomstrand C, Tarkowski A, Trysberg E, Rosengren LE. Cerebrospinal fluid neurofilament and glial fibrillary acidic protein in patients with cerebral vasculitis. *J Neurosci Res* 2002; 67: 844-51.
- Pomper MG, Miller TJ, Stone JH, Tidmore WC, Hellmann DB. CNS vasculitis in autoimmune disease: MR imaging findings and correlation with angiography. *Am J Neuroradiol* 1999; 20: 75-85.
- Salvarani C, Brown RD, Calamia KT, Christianson TJ, Weigand SD, Miller DV, et al. Primary central nervous system vasculitis: analysis of 101 patients. *Ann Neurol* 2007; 62: 442-51.
- Schmidley JW. In: *Central Nervous System Angiitis*. Butterworth-Heinemann 2000; p 61.
- Schwedt TJ, Matharu MS, Dodick DW. Thunderclap headache. *Lancet Neurol* 2006; 5: 621-31.
- Singh S, John S, Joseph TP, Soloman T. Primary angiitis of the central nervous system: MRI features and clinical presentation. *Australas Radiol* 2003; 47: 127-34.
- Stone JH, Pomper MG, Roubenoff R, Miller TJ, Hellmann DB. Sensitivities of noninvasive tests for central nervous system vasculitis: a comparison of lumbar puncture, computed tomography, and magnetic resonance imaging. *J Rheumatol* 1994; 21: 1277-82.
- Volcy M, Toro ME, Uribe CS, Toro G. Primary angiitis of the central nervous system: report of five biopsy-confirmed cases from Colombia. *J Neurol Sci* 2004; 227: 85-9.
- Vollmer TL, Guarnaccia J, Harrington W, Pacia SV, Petroff OA. Idiopathic granulomatous angiitis of the central nervous system. Diagnostic challenges. *Arch Neurol* 1993; 50: 925-30.

- Wasserman BA, Stone JH, Hellmann DB, Pomper MG. Reliability of normal findings on MR imaging for excluding the diagnosis of vasculitis of the central nervous system. *Am J Roentgenol* 2001; 177: 455-9.
- Woolfenden AR, Tong DC, Marks MP, Ali AO, Albers GW. Angiographically defined primary angiitis of the CNS: is it really benign? *Neurology* 1998; 51: 183-8.
- Younger DS, Calabrese LH, Hays AP. Granulomatous angiitis of the nervous system. *Neurologic Clinics* 1997; 15: 821-34.

9b. Perifeer zenuwstelsel

- 9b.1. Welke klachten of symptomen van het perifeer zenuwstelsel kunnen passen bij een vasculitis van het perifeer zenuwstelsel? En hoe vaak?
- 9b.2. Welke klachten of symptomen buiten het perifeer zenuwstelsel kunnen passen bij een vasculitis van het perifeer zenuwstelsel? En hoe vaak?
- 9b.3. Welke klachten of symptomen van het perifeer zenuwstelsel kunnen passen bij een systemische vasculitis? En hoe vaak?
- 9b.4. Welke diagnostiek is nodig voor het stellen van de diagnose vasculitis van het perifeer zenuwstelsel?

Vasculitis van het perifere zenuwstelsel kent meerdere verschijningsvormen. Aanvankelijk worden vooral patiënten beschreven met een zogenaamde multipele mononeuropathie: aantasting van verschillende losse zenuwen. Opvallend is dan dat bijvoorbeeld in één arm wel de n. ulnaris (volledig) is uitgevallen maar de n. medianus en n. radialis volledig intact zijn. Latere publicaties melden meer gevallen van een asymmetrische polyneuropathie: alle zenuwen zijn dan diffuus aangedaan met een duidelijke proximaal/distaal verdeling (distaal erger) maar in tegenstelling tot de gebruikelijke symmetrische verdeling bij een polyneuropathie is er wel een verschil tussen linker- en rechterextremititeit. Als laatste vorm is ook een 'gewone' symmetrische polyneuropathie beschreven waarbij een zenuwbiopsie toch vasculitis als oorzaak aantoonde. Van de laatste vorm van polyneuropathie zijn andere oorzaken dan vasculitis veel waarschijnlijker.

Bespreking van de literatuur

Zie 9a.1 voor bespreking van de gevolgde methode van literatuur onderzoek.

Vraag 9b.1: Welke klachten of symptomen van het perifeer zenuwstelsel kunnen passen bij een vasculitis van het perifeer zenuwstelsel? En hoe vaak?

Ook hier is gezocht op patiënten met geïsoleerde vasculitis van het perifere zenuwstelsel. In totaal zijn vier artikelen gevonden met unieke patiëntenseries (tabel 9.3. en evidence tabel). Asymmetrische polyneuropathie komt nog het meest voor als presentatievorm. Een zuivere multipele mononeuropathie betreft slechts een kwart van de gevallen. Een wat langer bestaande multipele mononeuropathie kan door meedoen van vele zenuwen niet meer te onderscheiden zijn van een asymmetrische distale polyneuropathie. Mogelijk verklaart dit waarom de laatste zo vaak voorkomt. Klinisch zuiver motorische polyneuropathieën als gevolg van vasculitis zijn niet beschreven. Zuiver sensorische, meestal pijnlijke, polyneuropathieën wel. Pijn komt vaak voor maar niet altijd. De verdeling over de verschillende zenuwen (in het geval van een multipele mononeuropathie) is helaas slechts in één serie beschreven. Beenzenuwen zijn wat vaker aangedaan dan armzenuwen, verder worden er geen grote verschillen in frequentie gevonden.

Tabel 9.3. Symptomen van geïsoleerde neuropathie door vasculitis

Originele series	Kararizou, 2005	Seo, 2004	Kissel, 1985	Collins, 2003	/totaal	%
Aantal patiënten	22	6	7	48	83	100%
<i>verdeling:</i>						
Multipele mononeuropathie	9	3	5	6	23	28%
Asymmetrische polyneuropathie	4	0	0	41	45	54%
Asymmetrische polyneuropathie	9	3	2	1	15	18%
<i>Aard klachten:</i>						
Alleen motor	0	0		0	0	0%
Alleen sensibel	8	6		6	20	26%
Sensomotorisch	14	0	2	42	58	70%
<i>algemene klachten:</i>						
Pijn	19		4	46	69	90%
Gewichtsverlies	0		2	17	19	25%
Algehele malaise	1		0	7	8	10%
<i>Aangedane zenuw:</i>						
N. peroneus				43	43	90%
N. tibialis				39	39	81%
N. femoralis				30	30	63%
N. gluteus superior				25	25	52%
N. ulnaris				31	31	65%
N. medianus				23	23	48%
N. radialis				21	21	44%
N. musculocutaneus				19	19	40%
N. axillaris				19	19	40%

Conclusies

Niveau 3	Een asymmetrische polyneuropathie is de meest voorkomende vorm van polyneuropatische vasculitis. <i>C Kararizou, 2005; Seo, 2004; Kissel, 1985; Collins, 2003</i>
Niveau 3	Ook een 'gewone' symmetrische sensomotorische polyneuropathie kan soms door een vasculitis veroorzaakt worden. <i>C Kararizou, 2005; Seo, 2004; Kissel, 1985; Collins, 2003</i>
Niveau 3	Een zuiver motorische polyneuropathie is niet het gevolg van een vasculitis van het perifere zenuwstelsel. <i>C Kararizou, 2005; Seo, 2004; Collins, 2003</i>

Niveau 3	<p>Pijn is een zeer frequent maar niet obligaatsymptoom van een polyneuropathische vasculitis.</p> <p><i>C Kararizou, 2005; Kissel, 1985; Collins, 2003</i></p>
-----------------	---

Aanbevelingen voor de neuroloog

Bij een multipole mononeuropathie of een pijnlijke asymmetrische polyneuropathie dient vasculitis zeker als oorzaak te worden overwogen.

Vraag 9b.2: Welke klachten of symptomen buiten het perifere zenuwstelsel kunnen passen bij een vasculitis van het perifere zenuwstelsel? En hoe vaak?

Pijn, gewichtsverlies en algehele malaise worden genoemd als algemene symptomen bij vasculitis van het perifere zenuwstelsel (zie tabel 9.3.).

Vraag 9b.3: Welke klachten of symptomen van het perifere zenuwstelsel kunnen passen bij een systemische vasculitis? En hoe vaak?

Voor deze vraag hebben we gezocht naar ongeselecteerde series patiënten met een vasculitis van het perifere zenuwstelsel. Daarbij zijn alleen series van neurologen gevonden met geïsoleerde polyneuropathische vasculitis en series van reumatologen/internisten met secundaire polyneuropathische vasculitis in het kader van een systemische vasculitis. Daarmee is deze vraag niet goed te beantwoorden. Er is 1 studie gevonden waarin 23 patiënten met geïsoleerde vasculitis polyneuropathie werden vergeleken met 40 patiënten met een polyneuropathie in het kader van een microscopische PAN [Sugira, 2006]. De precieze herkomst en de selectie van patiënten wordt echter niet duidelijk beschreven. De symptomatologie en beloopvormen van de klachten bij deze 2 groepen zijn volstrekt vergelijkbaar.

Conclusie

Niveau 3	<p>Er zijn aanwijzingen dat de symptomen van een geïsoleerde polyneuropathische vasculitis of een polyneuropathie in het kader van een systemische vasculitis niet wezenlijk verschillen.</p> <p><i>C Sugira, 2006</i></p>
-----------------	--

Vraag 9b.4: Welke diagnostiek is nodig voor het stellen van een vasculitis van het perifere zenuwstelsel?

De diagnose polyneuropathische vasculitis kent drie stappen. Eerst dient klinisch te worden vastgesteld dat het gaat om het beeld van een (meestal pijnlijke) polyneuropathie. Ten tweede wordt bevestiging gezocht van aantasting van perifere zenuwen middels EMG-onderzoek. Hierbij wordt meteen gekeken of het gaat om een multipole mononeuropathie of een (asymmetrische) sensorische/motorische/sensomotorische polyneuropathie. De derde stap bestaat uit histologische bevestiging middels een (spier-) zenuwbiopsie. Vervolgens wordt afhankelijk van de voorgeschiedenis zonodig verder onderzoek gedaan om vast te stellen of er sprake is van een geïsoleerde of systemische vasculitis. De verschillende onderzoeksmethoden worden apart besproken. Aantonen

van een vasculitis van een perifere zenuw middels biopsie wordt nog steeds als de gouden standaard gezien voor het stellen van de diagnose polyneuropathische vasculitis.

9b.4.1 Elektromyografisch onderzoek (EMG)

Voor de exacte techniek van het elektromyografisch onderzoek bij de verdenking polyneuropathie (al dan niet in het kader van een vasculitis) wordt verwezen naar de CBO-richtlijn Polyneuropathie 2005. Het EMG geeft op meerdere punten extra informatie, ook na een gedegen klinisch neurologisch onderzoek. [Kissel, 1992]

1. Een klinisch symmetrische polyneuropathie kan bij EMG-onderzoek blijken te berusten op een overlappende multipale mononeuropathie waarbij sommige zenuwen duidelijk meer aangedaan zijn dan anderen.

2. Met behulp van EMG-onderzoek kan een aangedane zenuw worden geïdentificeerd die toegankelijk is voor het nemen van een biopt (suralis).

3. Als bij het klinisch beeld van een mononeuropathie middels EMG (subklinische) aantasting van meerdere zenuwen wordt aangetoond is er dus sprake van een multipale mononeuropathie en de kans op vasculitis als oorzaak duidelijk gestegen.

Ook bij sensibele neuropathieën waarbij klinisch geen zwakte aantoonbaar is, blijkt een overgrote meerderheid patiënten (14 van 17) toch een aantasting van motorische zenuwen te hebben. [Seo, 2004] Een zuiver motorische polyneuropathie als gevolg van vasculitis is niet beschreven. Een zuiver demyeliniserende polyneuropathie als gevolg van vasculitis is evenmin beschreven.

Conclusies

Niveau 2	EMG-onderzoek is nodig om de diagnose multipale mononeuropathie of asymmetrische polyneuropathie te bevestigen. <i>CBO-richtlijn Polyneuropathie, 2005</i>
Niveau 3	EMG-onderzoek kan soms een multipale mononeuropathische verdeling tonen als onderliggende oorzaak van een klinisch symmetrische polyneuropathie en dus de verdenking op een vasculitis doen rijzen. <i>C Kissel, 1992</i>
Niveau 3	EMG-onderzoek kan helpen een geschikte (aangedane) zenuw te identificeren voor het nemen van een biopt. <i>C Kissel, 1992</i>
Niveau 3	Als bij EMG-onderzoek een zuiver demyeliniserende of puur motorische polyneuropathie wordt gevonden is vasculitis als oorzaak redelijkerwijze uitgesloten. <i>C Karaizou, 2004; Seo, 2004; Collins, 2003</i>

Aanbevelingen voor de neuroloog

Bij verdenking op een polyneuropathische vasculitis dient altijd een uitgebreid EMG-onderzoek te worden verricht waarbij voldoende zenuwen in alle ledematen moeten worden onderzocht om een multipele mononeuropathie aan te kunnen tonen.

9b.4.2 Zenuwbiopsie

Histologische bevestiging van de vaatwandontsteking van de epineurale vaten wordt gezien als de gouden standaard voor het stellen van de diagnose polyneuropathische vasculitis. Praktisch gezien lenen twee zenuwen zich voor biopsie: de N. suralis en de N. peroneus superficialis. [Kissel, 1992] Na biopsie (eigenlijk het verwijderen van een stuk zenuw van 3 cm) houdt de patiënt dan een gebied met doofheid over maar zal gezien het zuiver sensibele karakter van deze 2 zenuwen geen motorische uitval door de biopsie ondervinden. Restklachten na een zenuwbiopsie komen regelmatig voor [Gabriel, 2000] maar lijken niet wezenlijk te verschillen tussen de N. peroneus en N. suralis [Hilton, 2007]. Dertig tot 50% van de patiënten ervaren na een zenuwbiopsie lokale hinderlijke pijn en/of paresthesie, die ze voor de biopsie nog niet hadden. Er is al geprobeerd de continuïteit van de N. suralis via microchirurgische technieken te herstellen direct na verwijdering van een kort (10 mm) fragment voor onderzoek. [Schoeller, 2004] Of dit inderdaad minder restklachten geeft zal nog uit vervolgonderzoek moeten blijken.

Over de opbrengst van een zenuwbiopsie voor de diagnose polyneuropathische vasculitis wordt verschillend gerapporteerd. In een retrospectieve serie suralisbiopsies verzameld gedurende 20 jaar in een tertiair verwijzingscentrum kwamen er 43 met de diagnose vasculitis naar voren. [Prayson, 2003] In een ongeselecteerde groep patiënten met de verdenking polyneuropathie is de kans op vasculitis als oorzaak dus klein. De kans op een diagnostisch zenuwbiopsie neemt echter wel flink toe als de indicatie voor de biopsie de verdenking vasculitis is. [Deprez, 1999] Een biopsie met zekere of waarschijnlijke tekenen van vasculitis maakt meestal wel deel uit van de criteria op grond waarvan de diagnose geïsoleerde polyneuropathische vasculitis (NSVN [non-systemic vasculitic neuropathy]) wordt gesteld. [Collins, 2004] De sensitiviteit van een zenuwbiopsie is dan per definitie 100%. Over de specificiteit van een zenuwbiopsie bestaan geen goede gegevens. Wel is door Said (2003) beschreven dat vasculitis van de peri- en endoneurale vaten voorkomt bij sommige patiënten met een ischemische diabetische plexopathie. Dit zou kunnen betekenen dat de specificiteit van het zenuwbiopsie voor de diagnose polyneuropathische vasculitis niet 100% is.

Naast een biopsie van de N. suralis worden er ook gecombineerde zenuw-spierbiopsies gedaan van de N. peroneus superficialis met een stukje m. peroneus brevis. [Kissel, 1992; Collins, 2000] Van de 70 geanalyseerde gecombineerde biopsies waren 20 zenuwbiopsies en 11 spierbiopsies diagnostisch. [Collins, 2000] Bij 2 patiënten was echter alleen het spierbiopsie afwijkend. Dat zou betekenen dat de opbrengst van een biopsie met 10% kan toenemen als ook een stuk spier wordt verwijderd. In de studie was de berekende sensitiviteit van een gecombineerd biopsie voor de diagnose neuropathische vasculitis slechts 60%. Dit omdat bij de patiënten met een non-diagnostisch biopsie op grond van follow-up (met name therapierespons) alsnog de diagnose polyneuropathische vasculitis werd gesteld. Een oudere studie van Said (1988) vindt in een groep patiënten met een polyneuropathische vasculitis van diverse origine een duidelijk hogere opbrengst van een spierbiopsie (80%) vergeleken met een zenuwbiopsie (55%). Latere studies vinden geen verschil tussen deze twee biopsie-technieken. [Collins, 2003; Seo, 2004]

Na uitgebreide discussie komt deze werkgroep tot de conclusie, op grond van bovenstaande gegevens en eigen ervaringen, dat indien bij EMG-onderzoek zowel de N. suralis alsook de N. peroneus superficialis beiderzijds normaal zijn er eerst een spierbiopsie dient te worden gedaan.

Mocht dit geen diagnose opleveren dan kan alsnog een zenuwbiopsie worden verricht. Dit omdat de opbrengst van een zenuwbiopsie in deze situatie waarschijnlijk relatief laag is en zo een aantal patiënten een non-diagnostische zenuwbiopsie bespaard kan worden. Hetzelfde geldt voor patiënten met symptomen wijzend op een systemische vasculitis. Ook bij hen is de kans op een positief spierbiopt waarschijnlijk relatief groot en kan daarna de zenuwbiopsie achterwege blijven. Voor techniek en beoordeling zenuwbiopsie: zie box 9.2.

Box 9.2. Techniek zenuwbiopsie:

Een biopsie van de N. suralis bevat een stuk van ten minste 30 mm zenuw. Het weefsel wordt vers aangeleverd op de afdeling pathologie, waar het verdeeld wordt voor gedifferentieerd onderzoek aan de hand van vriescoupes, paraffinecoupes en EM.

Criteria voor diagnose vasculitis [Collins, 2000]:

Voor de diagnose ‘zekere polyneuropathische vasculitis’ moet worden voldaan aan de volgende twee voorwaarden.

- Transmuraal ontstekingsinfiltraat in ten minste een bloedvat in het epineurium of perineurium;
- Tekenen van vaatwanddestructie zoals: fibrinoïde necrose, disruptie van het endotheel, fragmentatie van de lamina elastica interna, bloeding in de vaatwand.

Voor de diagnose ‘mogelijke polyneuropathische vasculitis’ moet er een transmuraal of perivasculair ontstekingsinfiltraat zijn, en moet er ten minste een van de volgende ondersteunende bevindingen zijn: vaatwandverdikking en sclerose, vaatlumen vernauwing of obliteratie, trombose met of zonder recanalisation, capillaire proliferatie in het epineurium, hemosiderine depositie in het epineurium, asymmetrisch zenuwvezelverlies, Wallerse degeneratie.

Alleen een perivasculair ontstekingsinfiltraat is niet voldoende!

Een mogelijk toekomstige ontwikkeling is het verrichten van huidstansbiopsie, een veel minder belastende ingreep. Lee (2005) beschrijft een kleine serie patiënten waarbij zowel een suralisbiopsie alsook een huidbiopsie werd verricht. Ook in de huid werden perivasculaire afwijkingen gevonden passend bij vasculitis. Ook was de dichtheid van de huidzenuwtakjes duidelijk verminderd, wijzend op een dunnevezelneuropathie. Of een huidbiopt inderdaad gebruikt kan worden bij het stellen van de diagnose polyneuropathische vasculitis zal nog verder onderzocht moeten worden.

Conclusies

Niveau 4	<p>Het aantonen van vasculitis in een zenuwbiopt is noodzakelijk voor het stellen van de diagnose geïsoleerde polyneuropathische vasculitis.</p> <p><i>D Mening van de werkgroep</i></p>
Niveau 3	<p>Bij een klinische verdenking op een polyneuropathische vasculitis is er een redelijk grote kans dat een zenuwbiopt de diagnose bevestigt.</p> <p><i>C Deprez, 1999</i></p>

Niveau 2	<p>Het gecombineerd biopteren van zenuw- en spierweefsel draagt waarschijnlijk maar weinig extra bij aan de diagnostische zekerheid vergeleken met alleen een zenuwbipt.</p> <p><i>B Kissel, 1992; Collins, 2000; Said, 1988; Collins, 2003; Seo, 2004</i></p>
-----------------	--

Niveau 3	<p>Een belangrijk percentage patiënten houdt blijvende lokale pijnklachten na het verrichten van een zenuwbiopsie.</p> <p><i>C Gabriel, 2000; Hilton, 2007</i></p>
-----------------	--

Niveau 3	<p>Er lijkt geen verschil in restklachtfrequentie te bestaan tussen het biopteren van de N. peroneus superficialis en de N. suralis.</p> <p><i>C Hilton, 2007</i></p>
-----------------	---

Niveau 4	<p>Indien bij EMG-onderzoek zowel de N. suralis alsook de N. peroneus superficialis beiderzijds normaal zijn dient eerst een spierbiopsie te worden verricht, eventueel alsnog gevolgd door een zenuwbiopsie.</p> <p><i>D Mening van de werkgroep</i></p>
-----------------	---

Aanbevelingen voor de neuroloog

Voor het met zekerheid stellen van de diagnose geïsoleerde polyneuropathische vasculitis is histologische bevestiging middels een zenuwbiopsie noodzakelijk. Gezien de noodzakelijke expertise is het aan te raden de betreffende patiënt voor het nemen en beoordelen van het zenuwbipt te verwijzen naar een tertiair neuromusculair centrum met voldoende expertise en ervaring op dit gebied. Indien er ook symptomen zijn passend bij een systemische vasculitis kan overwogen worden eerst een spierbiopsie te verrichten. Indien dit geen diagnose oplevert kan alsnog een zenuwbiopsie worden verricht. Hetzelfde geldt als bij EMG-onderzoek de N. suralis en N. peroneus superficialis *niet* zijn aangedaan.

9b.4.3 bloedonderzoek

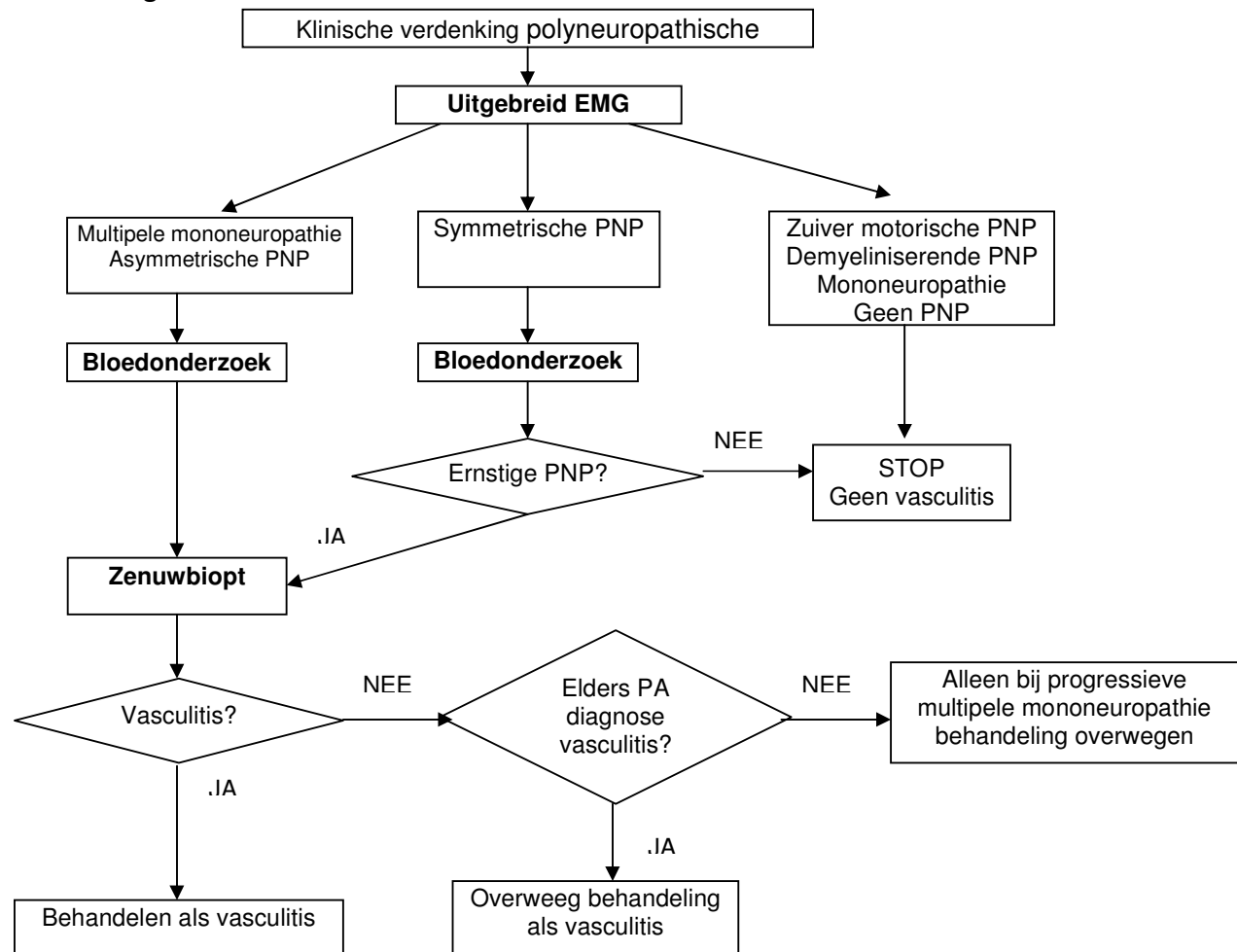
In de CBO-richtlijn Polyneuropathie worden een aantal aanbevelingen gedaan aangaande welk onderzoek moet worden gedaan naar de meest voorkomende oorzaken van polyneuropathiën. Genoemd worden de volgende bepalingen: glucose, gGT, MCV, ALAT, ASAT, bse, Hb, leukocyten, trombocyten, TSH, paraproteïne, vitamine B1 en B12, luesreacties. Welk laboratoriumonderzoek zinvol is bij de verdenking op een systemische vasculitis staat elders in deze richtlijn beschreven.

9b.4.4 combinatie van onderzoeken

Een zenuwbiopsie is noodzakelijk om de diagnose polyneuropathische vasculitis met zekerheid te kunnen stellen. De morbiditeit van een bipt vereist echter een zo optimaal mogelijke selectie van patiënten alvorens ze een biopsie ondergaan. Om te beginnen kan een uitgebreid EMG helpen het type neuropathie vast te stellen en daarmee soms vasculitis zeer onwaarschijnlijk maken. Ook kan met behulp van het EMG worden vastgesteld welke biopteerbare zenuw is aangedaan om de kans

op een diagnostisch biopt te verhogen [Kissel, 1992]. Op grond van bovenstaande is een stroomdiagram voor relevant onderzoek bij de verdenking polyneuropathische vasculitis opgesteld.

Stroomdiagram



Aanbevelingen voor de neuroloog

Het diagnostisch onderzoek naar een polyneuropathische vasculitis kent drie stappen:

1. Bij verdenking op een polyneuropathische vasculitis is eerst een uitgebreid EMG noodzakelijk, niet alleen om een multipele mononeuropathie aan te tonen maar evenzeer om een zuiver motorische polyneuropathie of een zuiver demyeliniserende polyneuropathie uit te sluiten;
2. Indien middels EMG een multipele mononeuropathie, een asymmetrische polyneuropathie of een snel progressieve symmetrische polyneuropathie is aangetoond dient gericht bloedonderzoek te worden gedaan naar eventuele andere mogelijke oorzaken;
3. Blijft de verdenking op een polyneuropathische vasculitis na deze onderzoeken bestaan dan is de volgende stap verwijzing naar een tertiair neuromusculair centrum voor het nemen en beoordelen van een zenuwbiopt.

Literatuur

- Collins MP, Mendell JR, Periquet MI, Sahenk Z, Amato AA, Gronseth GS, et al. Superficial peroneal nerve/peroneus brevis muscle biopsy in vasculitic neuropathy. *Neurology* 2000; 55: 636-43.
- Collins MP, Periquet MI. Non-systemic vasculitic neuropathy. *Curr Opin Neurol* 2004; 17: 587-98.
- Collins MP, Periquet MI, Mendell JR, Sahenk Z, Nagaraja HN, Kissel JT. Nonsystemic vasculitic neuropathy: insights from a clinical cohort. *Neurology* 2003; 61: 623-30.
- Deprez M, de Groote CC, Gollogly L, Reznik M, Martin JJ. Clinical and neuropathological parameters affecting the diagnostic yield of nerve biopsy. *Neuromuscul Disord* 2000; 10: 92-8.
- Gabriel CM, Howard R, Kinsella N, Lucas S, McColl I, Saldanha G, et al. Prospective study of the usefulness of sural nerve biopsy. *J Neurol Neurosurg Psychiatry* 2000; 69: 442-6.
- Hilton DA, Jacob J, Househam L, Tengah C. Complications following sural and peroneal nerve biopsies. *J Neurol Neurosurg Psychiatry* 2007; 78: 1271-2.
- Kararizou E, Davaki P, Karandreas N, Davou R, Vassilopoulos D. Nonsystemic vasculitic neuropathy: a clinicopathological study of 22 cases. *J Rheumatol* 2005; 32: 853-8.
- Kissel JT, Mendell JR. Vasculitic neuropathy. *Neurol Clin* 1992; 10: 761-81.
- Kissel JT, Slivka AP, Warmolts JR, Mendell JR. The clinical spectrum of necrotizing angiopathy of the peripheral nervous system. *Ann Neurol* 1985; 18: 251-7.
- Lee JE, Shun CT, Hsieh SC, Hsieh ST. Skin denervation in vasculitic neuropathy. *Arch Neurol* 2005; 62: 1570-3.
- Prayson RA, Sedlock DJ. Clinicopathologic study of 43 patients with sural nerve vasculitis. *Hum Pathol* 2003; 34: 484-90.
- Said G, Lacroix C, Lozeron P, Ropert A, Plante V, Adams D. Inflammatory vasculopathy in multifocal diabetic neuropathy. *Brain* 2003; 126: 376-85.
- Said G, Lacroix-Ciaudo C, Fujimura H, Blas C, Faux N. The peripheral neuropathy of necrotizing arteritis: a clinicopathological study. *Ann Neurol* 1988; 23: 461-5.
- Schoeller T, Huemer GM, Shafiqi M, Gurunluoglu R, Wechselberger G, Piza-Katzer H. Microsurgical repair of the sural nerve after nerve biopsy to avoid associated sensory morbidity: a preliminary report. *Neurosurgery* 2004; 54: 897-900.
- Seo JH, Ryan HF, Claussen GC, Thomas TD, Oh SJ. Sensory neuropathy in vasculitis: a clinical, pathologic, and electrophysiologic study. *Neurology* 2004; 63: 874-8.
- Sugiura M, Koike H, Iijima M, Mori K, Hattori N, Katsuno M, et al. Clinicopathologic features of nonsystemic vasculitic neuropathy and microscopic polyangiitis-associated neuropathy: a comparative study. *J Neurol Sci* 2006; 241: 31-7.

HOOFDSTUK 10. VASCULITIS VAN DE KLEINE VATEN EN POLYARTERIITIS OP DE KINDERLEEFTIJD

Uitgangsvragen

- | |
|--|
| 10a. Welke klachten of symptomen kunnen passen bij een vasculitis van de kleine vaten en polyarteriitis op de kinderleeftijd? En hoe vaak? |
| 10b. Welke diagnostiek is nodig voor het stellen van de diagnose vasculitis van de kleine vaten en polyarteriitis op de kinderleeftijd? |

Inleiding

De symptomatologie van vasculitis van de kleine vaten (*small vessel vasculitis* [SVV], primaire kleinevatenvasculitis) op de kinderleeftijd (i.e. ≤ 18 jaar bij debuut van de klachten) verschilt nauwelijks van die op de volwassen leeftijd.

Bij het stellen van de diagnose kleinevatenvasculitis op de kinderleeftijd dient vooral rekening te worden gehouden met verschillen in epidemiologische gegevens en differentiaaldiagnostische overwegingen ten opzichte van volwassenen. In dit hoofdstuk worden de meest in het oog springende verschillen in initiële klinische presentatie tussen volwassenen en kinderen besproken voor de verschillende vormen van vasculitis. Aangezien de symptomatologie van het specifieke orgaan bij het kind nauwelijks verschilt van die bij de volwassene, worden alleen bijzondere bevindingen van orgaangebonden symptomatologie besproken en worden vraag 10B en 10C niet afzonderlijk beantwoord. Voor specifieke orgaangebonden symptomatologie en diagnostiek wordt verwezen naar de desbetreffende hoofdstukken.

De werkgroep heeft ervoor gekozen om de ziekte van Kawasaki niet op te nemen in deze richtlijn, omdat deze aandoening zich vrijwel uitsluitend op de kinderleeftijd manifesteert. [Kogulan, 2001] Daarnaast staat bij de ziekte van Kawasaki (*Kawasaki disease* of KD) een vasculitis van de huid – door de werkgroep als ingangscriterium genomen – niet op de voorgrond. Henoch-schönleinpurpura (HSP), eveneens met name op de kinderleeftijd voorkomend, wordt wel voornamelijk gekenmerkt door een huidvasculitis en wordt derhalve wel besproken.

Een juiste classificatie voor vasculitiden op de kinderleeftijd ontbreekt. Recent werd een consensusrichtlijn uitgebracht door EULAR/PreS, verkregen door op de Delphi-methode en *nominal group technique* gebaseerde vragenlijsten met aansluitend een consensusbijeenkomst. De werkgroep heeft zich geconformeerd aan de classificatiecriteria zoals uit deze consensusbijeenkomst naar voren zijn gekomen. [Ozen, 2006]

Uit de systematische search kwamen met name artikelen over Kawasaki en Behçet naar voren, alsmede vele casereports (totaal na eerste search 499 artikelen). Er bleven uiteindelijk 23 artikelen over, die mogelijk geschikt waren om de uitgangsvragen te beantwoorden. Deze werden aangevuld met artikelen, verschenen na de search, waarin nieuwe classificatiecriteria voor vasculitis op de kinderleeftijd werden besproken en artikelen die betrekking hebben op een voorstel voor nieuwe indeling voor de oorzaken van cerebrale arteriopathie. [Ozen, 2006; Sebire, 2006; Braun, 2007]

In het algemeen is kleinevatenvasculitis een zeldzame aandoening op de kinderleeftijd. HSP en KD zijn de meest frequent voorkomende vasculitiden op de kinderleeftijd. [Ozen, 2002]

Een Engelse studie toont een incidentie van 22,4 per 10^5 voor alle primaire vasculitiden op de kinderleeftijd inclusief KD. [Gardner-Medwin, 2002] Grote epidemiologische studies naar de incidentie van de verschillende vormen van vasculitis op de kinderleeftijd zijn beperkt en overwegend uitgevoerd in populaties met een zelfde etnische achtergrond. [Ozen, 2006] Aangezien

de incidentie van bepaalde vormen van vasculitis voor verschillende genetische achtergronden anders is hebben deze studies een beperkte waarde.

Koorts, algemene malaise en gewichtsverlies, met daarbij een verhoogde bezinking (bse) en eventueel leukocytose en trombocytose zijn algemene kenmerken, die kunnen wijzen in de richting van een kleinevatenvasculitis. Virale en bacteriële infecties vormen, meer dan bij volwassenen, belangrijke differentiaaldiagnostische overwegingen. Op de kinderleeftijd is er vaak sprake van een infectieus agens als uitlokkende factor voor het ontwikkelen van systemische vasculitis. [Ozen, 2004]

Vraag 10a. Welke klachten of symptomen kunnen passen bij een vasculitis van de kleine vaten en polyarteriitis op de kinderleeftijd? En hoe vaak?

Verschil in symptomatologie per ziektebeeld

Henoch-schönleinpurpura

De diagnose Henoch-Schönlein purpura (HSP) wordt op de kinderleeftijd ongeveer 100-maal frequenter gesteld dan op de volwassen leeftijd. De incidentie wordt geschat op 135 per 10⁶ [Ozen, 2002]. De Engelse studie van Gardner-Medwin et al laat een jaarlijkse incidentie zien van 20,4 per 10⁵, met een piek-leeftijd tussen 4 en 7 jaar [Gardner-Medwin, 2002]. De incidentie was hoger bij Kaukasische en Aziatische kinderen. De enige studie die de Nederlandse situatie beschrijft [Aalberse, 2007] verscheen na afronding van de search voor deze richtlijn. Daarin werd een incidentie gevonden van 6.1 per 100.000 kinderen per jaar. Deze studie is gebaseerd op een maandelijks verzoek aan alle kinderartsen in Nederland om alle nieuwe patiënten met HSP te melden gedurende één jaar.

Er is een associatie met streptokokkeninfecties. Bij aanwezigheid van een positieve antistreptolysin-titer is de kans dat de diagnose HSP wordt gesteld tienvoudig verhoogd. [Trapani, 2005] De karakteristieke klinische symptomen bestaan uit: palpabele non-trombocytopenische purpura, buikpijn, artralgie en/of artritis en soms renale betrokkenheid. HSP bij kinderen jonger dan twee jaar toont met name symptomen van huid en gewrichten. [Trapani, 2005] Het klinisch beeld bij deze jonge kinderen wordt gekenmerkt door oedeem, koorts, grote medaillonachtige purpura op het gelaat, oorschelpen, extremiteiten en scrotum. Dit beeld van *acute hemorrhagic edema of infancy* (AHEI) wordt soms niet gezien als uiting van HSP op jonge leeftijd, maar wordt benoemd als een aparte ziekte-entiteit. [Legrain, 1991] Indien bij kinderen > 2 jaar een invaginatie optreedt, dient HSP overwogen te worden, zelfs zonder dat er huidverschijnselen zijn. De huidafwijkingen kunnen een aantal dagen later verschijnen. [Hu, 1991]

HSP-orchitis kan het beeld van een torsio testis nabootsen. Echografie is het onderzoek waarmee een torsio testis kan worden uitgesloten. [Hara, 2004; Ben-Sira, 2000] Perifere neuropathie kan ook een uiting zijn van HSP. [Bulun, 2001] Nefritis is frequenter en ernstiger bij kinderen ouder dan vier jaar en bij volwassenen. [Trapani, 2005; Scharer, 1999; White, 1994] In tegenstelling tot bij volwassenen is er nauwelijks associatie tussen HSP en maligniteit. [Sivak, 1995] De gereviseerde EULAR-/PreS-criteria worden weergegeven in tabel 10.1.

Tabel 10.1. Gereviseerde classificatiecriteria voor henoch-schönleinpurpura [Ozen, 2006]

Palpabele purpura (obligaat aanwezig) en de aanwezigheid van ten minste één van de volgende vier criteria:

-	Diffuse buikpijn
-	Biopt met overwegend IgA-depositie
-	Srtritis (acuut, elk gewricht), of artralgie
-	Betrokkenheid van de nieren (hematurie en/of proteïnurie)

Juvenile polyarteriitis nodosa

De gemodificeerde classificatiecriteria voor polyarteriitis op de kinderleeftijd volgens EULAR/PreS staan vermeld in tabel 10.2.

Tabel 10.2. Gereviseerde classificatiecriteria voor polyarteriitis op de kinderleeftijd [Ozen, 2006]

Systemische ziekte gekarakteriseerd door de aanwezigheid van hetzij een biopt met kleine en middelgrote arteriën met necrotiserende vasculitis OF angiografische afwijkingen (een van beide obliagaat aanwezig), met daarbij ten minste twee van de volgende criteria:	
-	Huidsymptomen (livedo reticularis, pijnlijke subcutane noduli, andere vasculitislaesies)
-	Myalgie, of spierpijn
-	Systemische hypertensie, gerelateerd aan waarden voor de leeftijd, lengte en geslacht
-	Mononeuropathie, polyneuropathie
-	Sedimentsafwijkingen, of nierfunctiestoornissen
-	Testiculaire pijn of gevoeligheid
-	Symptomen passend bij vasculitis van een orgaan (bv. Gastro-intestinaal, cardiaal, pulmonaal of centraal zenuwstelsel)

De incidentie van juvenile PAN op de kinderleeftijd is laag. De mediane leeftijd bij debuut bedroeg 10,6 jaar in de Engelse studie van Garner-Medwin et al. (2002). Primaire systemische vasculitiden werden vaker gezien bij kinderen van Aziatische afkomst. Overall is de uitkomst van juvenile PAN gunstiger dan bij volwassenen. [Ozen, 2002]

In een studie van Ozen et al. werden 110 kinderen uit 21 centra geclassificeerd volgens de onderstaande categorieën:

1. Cutane PAN, waarbij de symptomen beperkt blijven tot de huid, en is er geen betrokkenheid van organen met uitzondering van myalgieën en artritiden/artralgieën (30%);
2. Microscopische polyangiitis, net als bij volwassenen MPO-ANCA-geassocieerd (8,1%);
3. Hepatitis B-geassocieerde PAN (4,6%);
4. Systemische PAN (57,2%).

Bij deze studie waren geen pediatrie nefrologieklinieken betrokken, waardoor er mogelijk een onderrapportage bestaat van kleinevatenvasculitis met overwegend niersymptomatologie (MPO-PAN en ziekte van Wegener).

Klachten van koorts, vermoeidheid en gewichtsverlies, evenals verhoogde bse en CRP kwam voor bij alle patiënten, met uitzondering van kinderen met cutane PAN, waar dit slechts bij tweederde van de patiënten werd gezien. [Ozen, 2002]

Ad 1. Cutane polyarteriitis komt relatief frequent voor op de kinderleeftijd, en de symptomatologie blijft beperkt tot huid en musculoskeletale systeem. Ontwikkeling van een cutane PAN in een systemische PAN is beschreven in ~ 6%. Er is een duidelijke associatie met infecties door

Streptococcus pneumoniae. De gereviseerde kenmerken van dit ziektebeeld staan vermeld in tabel 10.3.

Tabel 10.3. Kenmerken van cutane polyarteriitis op de kinderleeftijd [Ozen, 2006]

-	Cutane polyarteriitis, gekarakteriseerd door de aanwezigheid van subcutane noduli, pijnlijke, niet-purporetische laesies met of zonder livedo reticularis, zonder systemische ziekte (met uitzondering van myalgie, artralgie, niet-erosieve artritis);
-	Een huidbiopt met necrotiserende, niet-granulomateuze vasculitis;
-	Negatieve ANCA;
-	Cutane polyarteriitis is geassocieerd met serologisch en/of microbiologisch bewijs voor de aanwezigheid van streptokokkeninfectie.

Ad 2. Microscopische polyangiitis (MPO-PAN) kent meestal een ernstig beloop met betrokkenheid van nieren en/of longen. In de serie van Ozen bestond er bij 44,4% ook een bovensteluchtweginfecie als trigger voor het ontstaan van de ziekte.

Ad 3. In de groep met hepatitis B-geassocieerde vasculitis hadden alle patiënten een hypertensie. Door de verbeterde vaccinatieprogramma's speelt hepatitis B-geassocieerde vasculitis een steeds minder belangrijke rol in de pathogenese van polyarteriitis nodosa. De aanwezigheid van Hepatitis B-surface-antigeen werd dan ook bij de gereviseerde criteria achterwege gelaten.

Ad 4. Systemische juveniele PAN kwam in deze studie in de hoogste frequentie voor. Er bestaat een klinische overlap tussen MPO-PAN en systemische PAN. In een latere studie naar systemische juveniele PAN wordt een overall betere overleving en een lagere recidiefrequentie gezien ten opzichte van volwassen patiënten. [Ozen, 2002]

Ziekte van Wegener

De gereviseerde classificatiecriteria volgens EULAR/PreS voor ziekte van Wegener op de kinderleeftijd staan vermeld in tabel 10.4.

Tabel 10.4. Gereviseerde classificatie criteria voor ziekte van Wegener op de kinderleeftijd [Ozen, 2006]*

Drie van de volgende zes criteria dienen aanwezig te zijn:	
-	Afwijkend urinesediment (hematurie, of proteïnurie);
-	Granulomateuze ontsteking in biopt;
-	Inflammatie van de nasale sinussen;
-	Subglottische, tracheale, of endobronchiale stenose;
-	Afwijkende X-thorax, of CT-thorax;
-	PR3-ANCA, of c-ANCA.

* Opmerking: bij de gereviseerde criteria wordt vermeld dat wanneer een nierbiopsie wordt gedaan er meestal een necrotiserende pauci-immun glomerulonefritis wordt gezien (Laevitt et al, Arthritis & Rheumatism 1990;33:1101-7).

Belangrijke verschillen tussen volwassenen en kinderen met ziekte van Wegener zijn: een vijfmaal zo hoge incidentie beschreven van het voorkomen van een subglottische stenose en een tweemaal zo hoge incidentie van nasale deformiteiten. [Roberti, 1993; Rottern, 1993; Belostotsky, 2002]

Betrokkenheid van de nieren kan ontbreken bij het debuut van de ziekte, maar alsnog optreden in de loop van de ziekte. [Rottern, 1993] Nefritis aan het begin van de ziekte is vooral aanwezig bij kinderen met een debuutleeftijd > 6 jaar. [Belostotsky, 2002] De lagere incidentie van sinusitis is voor een deel waarschijnlijk toe te schrijven aan de onderontwikkeling van de sinussen bij jonge kinderen. [Belostotsky, 2002] Net als bij volwassenen is het raadzaam bij alle kinderen met een verdenking ziekte van Wegener een X-thorax te verrichten, daar in ~ 40% er radiografische afwijkingen worden gevonden, ook bij afwezigheid van pulmonale klachten (*zie ook de evidence tabel in bijlage 6*). [Rottern, 1993]

Er waren geen studies die specifiek de klinische symptomatologie van microscopische polyangiitis op de kinderleeftijd hebben onderzocht.

Primaire angiitis van het centrale zenuwstelsel (PACNS)

De door Calabrese in 1987 geformuleerde diagnostische criteria voor PACNS worden tevens gebruikt voor PACNS op de kinderleeftijd (cPACNS). [Calabrese, 1992; Benseler, 2006]

Criteria Calabrese

Een verworven neurologische stoornis, plus angiografische of histopathologische kenmerken van een angiitis in het centraal zenuwstelsel, in afwezigheid van systemische vasculitis, of een andere aandoening als oorzaak voor de angiografische of pathologische afwijkingen.

Benseler et al. (2006) keken in een *single-center*-studie bij 62 kinderen met de diagnose cPACNS, gekeken naar de meest frequent voorkomende symptomen bij het debuut. Daarbij werd onderscheid gemaakt tussen progressieve cPACNS (3 maanden na debuut bij angiografisch onderzoek toename van de stenose met ten minste 25% van de diameter, of nieuwe stenoseringen elders, n=20) en niet-progressieve cPACNS (n=42). Kinderen met progressieve PACNS presenteerden zich in 75% van de gevallen met diffuse neurologische afwijkingen (concentratiestoornissen, cognitieve disfunctie en stemmingswisselingen) versus 20% van de kinderen met niet-progressieve cPACNS. Ook hoofdpijnklachten werden vaker gezien bij progressieve cPACNS (95% versus 38%). In deze studie is het onduidelijk in hoeverre kinderen met een transiënte cerebrale vasculitis (TCA), dan wel een postvaricella arteriopathie (PVA) werden gediagnosticeerd.

Sebire et al. beschrijven in een review de verschillende oorzaken van de cerebrale arteriopathiën op de kinderleeftijd en maken daarbij een indeling in arteriopathische en niet-arteriopathische oorzaken. [Sebire, 2004] Van de arteriopathische oorzaken wordt een belangrijk deel gevormd door de TCA, gedefinieerd als een self-limiting arteriopathie. Beeldvorming van de cerebrale vaten kan binnen 3-6 maanden na debuut nog verslechtering laten zien, maar beeldvorming 6-12 maanden na debuut moet stabilisatie, dan wel een verbetering tonen. Is er verdere verslechtering aantoonbaar, dan is er sprake van een progressieve vasculopathie en kan cPACNS de oorzaak zijn. De meest voorkomende oorzaak van TCA is een grote- en middelgrotevatenvasculitis, veroorzaakt door een virale infectie. Met name varicella zoster is een belangrijke verwekker. Wanneer er binnen 12 maanden voorafgaand aan het cerebrovasculaire incident sprake is geweest van een infectie met varicella zoster, wordt TCA postvaricella arteriopathie genoemd.

In een recente studie van Braun et al., waarin retrospectief werd gekeken naar kinderen met een arterieel ischemisch cerebraal infarct. [Braun, 2007]. Er werd onderscheid gemaakt tussen arteriopathische en niet-arteriopathische oorzaken. Van de 56 kinderen bleken 38 kinderen een arteriopathische oorzaak te hebben, daarvan was bij 30 kinderen sprake van een transiënte cerebrale arteriopathie (n=10) of een postvaricella arteriopathie (n=20). Overigens hadden de

kinderen met een arteriopathische oorzaak een wat minder acuut beloop, dan de kinderen met een niet-arteriopathische oorzaak.

Conclusies

Niveau 4	Progressieve cPACNS kent zowel focale als diffuse neurologische verschijnselen en gaat vaker gepaard met hoofdpijn. <i>B Benseler, 2006; Braun, 2007</i>
-----------------	---

Niveau 4	Transiënte cerebrale arteriopathie is een klinische beeld, waarbij varicella een belangrijke oorzaak is, dat initieel op het beeld van cPACNS kan lijken. Progressieve verslechtering bij beeldvormend onderzoek van de cerebrale vaten > 6 maanden na debuut wijst op een progressieve arteriopathie en kan worden veroorzaakt door cPACNS. <i>B Benseler, 2006; Braun, 2007</i>
-----------------	--

Vraag 10b. Welke diagnostiek is nodig voor het stellen van een vasculitis van de kleine vaten en polyarteriitis op de kinderleeftijd?

Diagnostiek voor het vaststellen van een vasculitis van de kleine vaten op de kinderleeftijd komt overeen met de diagnostiek, die verricht wordt bij volwassenen. Enkele opvallende bevindingen worden kort besproken.

Pulmonaal

In een studie van Connolly et al. werd een centrilobulaire, perivasculaire verdichting van de kleine vaten gezien bij kinderen met een (biopsiebewezen) vasculitis ten tijde van actieve ziekte. [Connolly, 1996] De auteurs stellen, dat een dergelijk patroon op een HR-CT suggestief is voor pulmonale betrokkenheid bij een systemische vasculitis. In een andere studie kwam naar voren dat het optreden van diffuse intrapulmonale bloeding niet specifiek is voor een pulmonaire capillairitis op basis van een systemische vasculitis. Bij patiënten met een pulmonale capillairitis is de bse vaak wel hoger, serologie (m.n. ANCA) kan negatief zijn (*zie ook evidence tabel in bijlage 6*). [Fullmer, 2005]

Centraal zenuwstelsel

Bij cPACNS kunnen bse en CRP normaal zijn. Liquoronderzoek toont meestal een verhoogde openingsdruk en een verhoogd eiwitgehalte en pleiocytose. Liquoronderzoek is ook belangrijk voor het uitsluiten van een virale verwekker (zie boven). In een studie bij 45 pediatrische patiënten met een klinische verdenking op een cPACNS bleek de initiële MRI steeds afwijkend. De sensitiviteit voor met name de periventriculaire en subcorticale leasies kon worden verhoogd door FLAIR en *diffusion weight imaging* opnames. Bij deze patiënten was een initiële MR-angiografie in 28,6% normaal. [Aviv, 2006] De MRI-afwijkingen bevonden zich met name proximaal, unilateraal en waren multifocaal; er waren geen infratentoriële leasies zonder supratentoriële leasies. [Benseler, 2006; Aviv, 2006]

Angiografiepositieve niet-progressieve cPACNS wordt in recent verschenen artikelen geduid als een transiënte arteriopathie van het centraal zenuwstelsel, die veelal geassocieerd is met een

doorgemaakte varicella-infectie (postvaricella vasculopathie) of andere neurotrope virussen. [Askalan, 2001; Danchaivijitr, 2006] Om die reden is het aanbevolen om bij cPACNS diagnostiek in te zetten naar virale verwekkers.

Uitgangswaarden voor MRI/MRA tonen meestal een unilaterale stenose van de bifurcatie van de carotiden. Herhalen van de beeldvorming toont meestal een initiële verslechtering na drie maanden, echter na zes maanden is er meestal sprake van een stabilisatie of een verbetering. [Danchaivijitr, 2006]

Nieren

In een retrospectieve studie naar de voorspellende factoren voor het ontstaan van nierfunctieproblemen bij 206 kinderen met Henoch-Schönlein, waren risicofactoren: ontstaan van de ziekte op een leeftijd > 10 jaar, persisterende purpura, ernstige buikklachten en recidieven. [Shin, 2006] Een oudere studie toonde ook een verhoogd risico op nierschade bij persisterende purpura, debuutleeftijd > 7 jaar, ernstige buikpijn en een verminderde plasmafactor-XIII-activiteit. [Kaku, 1998] In een derde studie werd na *multiple logistic regression*-techniek alleen een persisterende rash > 1 maand aangetoond als risicofactor. [Rigante, 2005].

Een hogere *relapse rate* van de ziekteactiviteit trad op bij kinderen, die behandeld waren met corticosteroiden. Echter de indicatie voor corticosteroiden was ernstige gastro-intestinale betrokkenheid of ernstige nefropathie. Derhalve is hogere relapse rate eerder een uiting van een ernstiger ziektebeloop. [Trapani, 2005]

Conclusies

Niveau 3	<p>Kleinevatenvasculitis komt op de kinderleeftijd zelden voor, maar dient zeker overwogen te worden bij kinderen met onbegrepen koorts, malaise en gewichtsverlies, in combinatie met hoge ontstekingsparameters.</p> <p>De symptomatologie verschilt in enige mate van die op de volwassen leeftijd.</p> <p>Recent zijn de classificatiecriteria voor systemische vasculitis op de kinderleeftijd gereviseerd. De werkgroep heeft zich geconformeerd aan deze criteria.</p> <p><i>B Ozen, 2006</i></p>
-----------------	--

Niveau 3	<p>Diagnostiek voor systemische vasculitis bij kinderen verloopt in grote lijnen zoals bij volwassenen.</p> <p><i>B Ozen, 2002</i></p>
-----------------	--

Niveau 3	<p>Klachten van koorts, vermoeidheid en gewichtsverlies, evenals verhoogde bse en CRP komt voor bij alle kinderen met vasculitis, met uitzondering van kinderen met cutane PAN, waar dit slechts bij twee derde van de patiënten wordt gezien.</p> <p><i>B Ozen, 2002</i></p>
-----------------	---

Niveau 3	<p>Henoch-Schönlein komt bij kinderen heel veel vaker voor dan bij volwassenen.</p> <p><i>B Ozen, 2002; Gardner-Medwin, 2002</i></p>
-----------------	--

Aanbevelingen

Gezien de lage incidentie van kleinevatenvasculitis is het aanbevolen om alle kinderen met een kleine vaten vasculitis te verwijzen naar een centrum met kindernefrologische en kinderimmunologische expertise.

Uitzondering op deze aanbeveling vormen kinderen met een ongecompliceerde Henoch Schönlein vasculitis, dat wil zeggen met kortdurende microscopische hematurie en minimale proteïnurie.

Bij kinderen met een subglottische stenose dient de diagnose ziekte van Wegener te worden overwogen.

Diagnostiek naar varicella en andere virale oorzaken is van belang bij een verdenking op cerebrale arteriopathie veroorzaakt door cPACNS, omdat er sprake kan zijn van een transiënte cerebrale arteriopathie.

Literatuur

- Aalberse J, Dolman K, Ramnath G, Pereira RR, Davin JC. Henoch Schonlein purpura in children: an epidemiological study among Dutch paediatricians on incidence and diagnostic criteria. *Ann Rheum Dis.* 2007; 66:1648-50.
- Askalan R, Laughlin S, Mayank S, Chan A, MacGregor D, Andrew M, et al. Chickenpox and stroke in childhood: a study of frequency and causation. *Stroke* 2001; 32: 1257-62.
- Aviv RI, Benseler SM, Silverman ED, Tyrrell PN, Deveber G, Tsang LM, et al. MR imaging and angiography of primary CNS vasculitis of childhood. *Am J Neuroradiol* 2006; 27: 192-9.
- Belostotsky VM, Shah V, Dillon MJ. Clinical features in 17 paediatric patients with Wegener granulomatosis. *Pediatr Nephrol* 2002; 17: 754-61.
- Benseler SM. Central nervous system vasculitis in children. *Curr Rheumatol Rep* 2006; 8: 442-9.
- Benseler SM, Silverman E, Aviv RI, Schneider R, Armstrong D, Tyrrell PN, et al. Primary central nervous system vasculitis in children. *Arthritis Rheum* 2006; 54: 1291-7.
- Ben-Sira L, Laor T. Severe scrotal pain in boys with Henoch-Schonlein purpura: incidence and sonography. *Pediatr Radiol* 2000; 30: 125-8.
- Braun KP, Rafay MF, Uiterwaal CS, Pontigon AM, DeVeber G. Mode of onset predicts etiological diagnosis of arterial ischemic stroke in children. *Stroke* 2007; 38: 298-302.
- Bulun A, Topaloglu R, Duzova A, Saatci I, Besbas N, Bakkaloglu A. Ataxia and peripheral neuropathy: rare manifestations in Henoch-Schonlein purpura. *Pediatr Nephrol* 2001; 16: 1139-41.
- Calabrese LH, Furlan AJ, Gragg LA, Ropos TJ. Primary angiitis of the central nervous system: diagnostic criteria and clinical approach. *Cleve Clin J Med* 1992; 59: 293-306.
- Connolly B, Manson D, Eberhard A, Laxer RM, Smith C. CT appearance of pulmonary vasculitis in children. *AJR Am J Roentgenol* 1996; 167: 901-4.
- Danchaiwijitr N, Cox TC, Saunders DE, Ganesan V. Evolution of cerebral arteriopathies in childhood arterial ischemic stroke. *Ann Neurol* 2006; 59: 620-6.
- Fullmer JJ, Langston C, Dishop MK, Fan LL. Pulmonary capillaritis in children: a review of eight cases with comparison to other alveolar hemorrhage syndromes. *J Pediatr* 2005; 146: 376-81.
- Gardner-Medwin JM, Dolezalova P, Cummins C, Southwood TR. Incidence of Henoch-Schonlein purpura, Kawasaki disease, and rare vasculitides in children of different ethnic origins. *Lancet* 2002; 360: 1197-202.
- Hara Y, Tajiri T, Matsuura K, Hasegawa A. Acute scrotum caused by Henoch-Schonlein purpura. *Int J Urol* 2004; 11: 578-80.
- Hu SC, Feeney MS, McNicholas M, O'Halpin D, Fitzgerald RJ. Ultrasonography to diagnose and exclude intussusception in Henoch-Schonlein purpura. *Arch Dis Child* 1991; 66: 1065-7.

- Kaku Y, Nohara K, Honda S. Renal involvement in Henoch-Schonlein purpura: a multivariate analysis of prognostic factors. *Kidney Int* 1998; 53: 1755-9.
- Kogulan P, Mbualungu E, Villanueva E, Coe MD, Lucey DR. Kawasaki syndrome in an adult: case report and review of the literature in adolescents and adults. *J Clin Rheumatol* 2001; 7: 194-8.
- Legrain V, Lejean S, Taieb A, Guillard JM, Battin J, Maleville J. Infantile acute hemorrhagic edema of the skin: study of ten cases. *J Am Acad Dermatol* 1991; 24: 17-22.
- Ozen S. The spectrum of vasculitis in children. *Best Pract Res Clin Rheumatol* 2002; 16: 411-25.
- Ozen S, Ruperto N, Dillon MJ, Bagga A, Barron K, Davin JC, et al. EULAR/PReS endorsed consensus criteria for the classification of childhood vasculitides. *Ann Rheum Dis* 2006; 65: 936-41.
- Ozen S, Bakkaloglu A, Dusunsel R, Soylemezoglu O, Ozaltin F, Poyrazoglu H, et al. Childhood vasculitides in Turkey: a nationwide survey. *Clin Rheumatol* 2006.
- Ozen S, Anton J, Arisoy N, Bakkaloglu A, Besbas N, Brogan P, et al. Juvenile polyarteritis: results of a multicenter survey of 110 children. *J Pediatr* 2004; 145: 517-22.
- Rigante D, Candelli M, Federico G, Bartolozzi F, Porri MG, Stabile A. Predictive factors of renal involvement or relapsing disease in children with Henoch-Schonlein purpura. *Rheumatol Int* 2005; 25: 45-8.
- Roberti I, Reisman L, Churg J. Vasculitis in childhood. *Pediatr Nephrol* 1993; 7: 479-89.
- Rottem M, Fauci AS, Hallahan CW, Kerr GS, Lebovics R, Leavitt RY, et al. Wegener granulomatosis in children and adolescents: clinical presentation and outcome. *J Pediatr* 1993; 122: 26-31.
- Scharer K, Krmar R, Querfeld U, Ruder H, Waldherr R, Schaefer F. Clinical outcome of Schonlein-Henoch purpura nephritis in children. *Pediatr Nephrol* 1999; 13: 816-23.
- Sebire G. Transient cerebral arteriopathy in childhood. *Lancet* 2006; 368: 8-10.
- Sebire G, Fullerton H, Riou E, deVeber G. Toward the definition of cerebral arteriopathies of childhood. *Curr Opin Pediatr* 2004; 16: 617-22.
- Shin JI, Park JM, Shin YH, Hwang DH, Kim JH, Lee JS. Predictive factors for nephritis, relapse, and significant proteinuria in childhood Henoch-Schonlein purpura. *Scand J Rheumatol* 2006; 35: 56-60.
- Sivak LE, Virshup DM. Occurrence of Henoch-Schonlein purpura in a child with Wilms' tumor. *Med Pediatr Oncol* 1995; 24: 213-4.
- Trapani S, Micheli A, Grisolia F, Resti M, Chiappini E, Falcini F, et al. Henoch Schonlein purpura in childhood: epidemiological and clinical analysis of 150 cases over a 5-year period and review of literature. *Semin Arthritis Rheum* 2005; 35: 143-53.
- White RH. Henoch-Schonlein nephritis. A disease with significant late sequelae. *Nephron* 1994; 68: 1-9.

HOOFDSTUK 11. HISTOLOGISCHE DIAGNOSTIEK

Aanleveren van weefsel

Om het weefsel goed te kunnen beoordelen moet bij het aanleveren aan een aantal voorwaarden worden voldaan. Het is essentieel om over klinische gegevens te beschikken zoals duur van de klachten of afwijkingen, maar ook over de bevindingen bij afbeeldend onderzoek en mogelijk ingestelde behandeling. De histopathologische bevindingen worden sterk beïnvloed door de ingestelde behandeling, want de verdeling, de intensiteit, de activiteit en de samenstelling van het ontstekingsinfiltraat veranderen onder invloed van medicamenteuze therapie.

De pathologieaanvraagbrief bevat ten minste de volgende gegevens: personalia, klinische motivatie verdenking vasculitis, plaats van het biopt, relatie met macroscopische afwijking, medicatie.

Vanzelfsprekend is het voor adequate PA-diagnostiek noodzakelijk om te beschikken over goed weefsel. Voor wat betreft de huid en slijmvliezen, indien mogelijk uit de purpura of uit de rand van ulcera of aften en niet van ulcusbodemp. Bij voorkeur moeten de biopten diep genoeg zijn om kleine arteriën te bevatten. Voor minder toegankelijke lokalisaties in de interne organen zie de betreffende hoofdstukken. Direct na afname moeten de biopten per lokalisatie in aparte, met formaline gevulde, containers worden aangeleverd, waarbij het essentieel is om aan te geven waar de biopten afgenomen zijn. Voor immunofluorescentieonderzoek dienen tevens verse, ongefixeerd (eventueel op uitgeknepen, eerst in NaCl gedrenkt gaas) aangeleverde biopten lege artis ingevroren te worden.

Bewerking van het weefsel

Volgens standaard lokaal protocol.

Beoordeling door de patholoog

Algemeen

Microscopie:

- Wat is het patroon van de ontsteking (oppervlakkig of diep, diffuus (of continue), vlekkelig, wisselend dicht, focaal (of discontinue) of segmentaal);
- Wat is de samenstelling van het ontstekingsinfiltraat (lymfocyten, plasmacellen, neutrofiële granulocyten, eosinofielen, histiocyten, reuscellen, lymfoïde aggregaten). Wordt leukocytoclasie gezien?;
- Wat is de lokalisatie van de aangedane vaten/vaatsegmenten? Kunnen secundaire veranderingen door aangrenzende ontsteking als verklaring worden uitgesloten?;
- Wat is de lokalisatie van het ontstekingsinfiltraat rond vaten, in de vaatwand, transmuraal? Is er fibrinoïde necrose? Associatie met necrose?

Conclusie

In de conclusietekst dienen, in geval van vasculitis, ten minste de volgende gegevens vermeld te staan:

- De anatomische lokalisatie, inclusief positie ten opzichte van macroscopische afwijking;
- Aard van de ingreep (stans, incisiebiopsie, resectie);
- Diagnose vasculitis, eventueel met vermelding vermoede classificatie (Chappel Hill).

Bij twijfel over de diagnose vasculitis dient de casus te worden voorgelegd aan een collega-patholoog met speciale expertise in de diagnostiek van vasculitiden.

Tabel 11.1. Histopathologische aanwijzingen voor vasculitis

Vaatlumen	Vaatwand	Rond vaatjes
<i>Acuut</i>		
Trombose	Fibrine	Erytrocytenextravasatie
Leuko adhesie	Infiltraat	Interstitiële/alveolaire bloeding
Endotheelzwellling	Necrose	Infiltraat, leukocytoclasie
Endotheel	Granuloom	Granuloom/ necrose/ infarctjes
Endotheel	Ig en complement (IF)	Extracapillaire proliferatie (nier)
<i>Latere fase</i>		
Rekanalisatie	Elastineonderbeking	IJzerdeposities/opruimreactie
Stenose/obliteratie	Elastineduplicatie	Granuloom/fibrose
Aneurysma	Fibrose	

Zie voor additionele orgaanspecifieke aanbevelingen onderstaande links:

[huidbiopt](#) en [huidbiopt immunofluorescentie](#)

[kno-biopt](#)

[longbiopt](#)

[nierbiopt](#)

[oogbiopt](#)

[zenuwbiopt](#)

[spierbiopt](#)

[hersensbiopt](#)

Tabel 11.2. Overzicht werkwijze orgaanspecifieke biopten

Aard biopt	Tijdstip afname	Plaats	Methode	Doorsnede/grootte	Aantal biopten	Aantal coupes	Complicaties
Huid	Huidlaesie 24-48 uur. Immunofluorescentieonderzoek: 12-48 uur	Niet uit ulcerabodem of digitale infarcten. Bij livedo racemosa: uit wit centrum van laesie	Kleine vaten: diep punchbiopt (met wat subcutaan vet). Middelgrote vaten: excisie- of wigbiopt (met voldoende subcutaan vet)	3 tot 4 mm bij punchbiopt		3-5 linten van 10-20 coupes op serie	
Spier		Kan zowel uit asymptomatische als symptomatische spier. Bij geïsoleerde kuitpijn uit m. gastrocnemicus	Open chirurgisch (huid-spier-fascie-biopsie). Gecombineerd met zenuwbiopsie (m. peroneus brevis/n.peroneus superficialis), conchotoomtang, naaldbiopsie	Minimaal 1 cm ³ verkregen middels open chirurgie. 3 tot 5 mm bij conchotoomtang. 8 tot 12 mm bij naaldbiopsie	Enkel biopt bij open chirurgische techniek. Meerdere bij conchotoomtang/naaldbiopsie	Min. 20 coupes (4 sprongseries met 5 coupes/serie)	
Nier		Onderpool rechter- of linkernier	Percutane naaldbiopsie, echogeleid. Meestal 16- of 18G-naald	Biopt voor lichtmicroscopie dient ten minste 10 glomeruli te bevatten	Ten minste 2 bruikbare stukjes: ten minste 1 voor lichtmicroscopie en 1 voor IF.	Standaardreeks voor HE-, PAS- en MZ-kleuring. Aanvullende kleuringen indien nodig.	2-3% sign. bloeding. 0,5-1% AV fistels. < 0,2% verlies nier
Long		Midden uit afwijking gezien op HRCT of peroperief te bepalen. Overgangsgebied normaal-afwijkend longparenchym. Niet uit lingula linkerbovenkwab. Bij voorkeur niet uit middenkwab	VATS (<i>video assisted thoracal surgery</i>) voorkeur boven thoracotomie. Afgeraden worden: transbronchiale longbiopsie en naaldbiopsie	Minstens 3 cm	Meerdere biopten (zie plaats)		
Maagdarm			Standaard mucosale biopten bereiken slecht oppervlakkige lagen; vaak geen vasculitis aantoonbaar. Transmuraal biopt of onderzoek resectiepreparaat noodzakelijk				

Herse- nen		Aankleurende (gadolinium) MRI-afwijking. Vaak cortex met stukje leptomeninx	Open biopsie				
Zenuw	Vers aangeleverd	N. suralis, N. peroneus superficialis		Minstens 3 cm zenuw			Plaatselijke doofheid na biopsie. 30-50% lokale pijn/paresthesieën
Kno	Bij primaire diagnostiek Wegener: geen steroïd-medicatie tevoren, m.a.w. zo nodig 'spoedbiopt'. Afhankelijk van het verwerkende laboratorium vers of niet.	Bij verdenking Wegener : op overgang van laesie – gezond weefsel. Geen laesie te zien: biopt ad random zinloos. Bij verdenking Churg-Strauss: één van de poliepen, inclusief basis. Bij verdenking andere vasculitiden: nooit kno-manifestaties gezien. Alleen bij zichtbare afwijkingen: als bij Wegener.	Open biopt met biopsietang met liefst gevensterde bekjes (minder compressie-artefacten biopt)	4 mm doorsnede is doorgaans voldoende	Vrijwel steeds is één biopt voldoende		Eventueel kortdurende bloeding stopt eigenlijk altijd spontaan.

HOOFDSTUK 12. IMMUNOLOGISCHE DIAGNOSTIEK BIJ VASCULITIS

Uitgangsvragen

12. Welke laboratoriumdiagnostiek is aangewezen bij patiënten met vasculitis?
12.a. Wat is de plaats van ANCA in de diagnostiek?
12.b. Wat is de plaats van cryoglobulines in de diagnostiek?

12.a De plaats van ANCA in de diagnostiek

De initiële laboratoriumdiagnostiek bij verdenking vasculitis is gebaseerd op drie pijlers (Tabel 12.1). [Cohen Tervaert, 1993]

Tabel 12.1. Laboratoriumdiagnostiek bij verdenking vasculitis (naar Cohen Tervaert, 1993)

Systemische ontsteking	Orgaanbetrokkenheid	Typering vasculitis
Bezinkingssnelheid erythrocyten C-reactive proteïne (CRP) Leucocytentelling Leucocytendifferentie Totaal eosinofielen	Transaminases Creatinine Urineanalyse (incl. proteïnurie, sediment) Liquor (eiwit, pleiocytose)	ANCA Hepatitis B/C-serologie Hiv-serologie Cryoglobulines Complement (C3 en C4) IgM reumafactor en anti-CCP Anti-nucleaire antistoffen Anti-GBM antistoffen

Allereerst wordt bekeken of er sprake is van systemische ontsteking. Bij verdenking op systemische vasculitis wordt altijd een marker voor de acutefaserespons (bij voorkeur CRP) bepaald. Voor verdere typering van de vasculitis is de leukocytentelling, leukocytendifferentie en totaal aantal eosinofiele granulocyten van belang. Daarnaast worden ook altijd transaminasen en creatinine bepaald en wordt de urine onderzocht, in verband met mogelijke betrokkenheid van lever en nier. Het liquoronderzoek wordt alleen verricht bij verdenking op cerebrale manifestatie en is daarom slechts incidenteel geïndiceerd. Voor verdere typering van de vasculitis zijn ANCA, cryoglobulines, complement, ANA, reumafactor c.q. anti-CCP van belang, alsmede hepatitis- en hiv-serologie (vooral in verband met de eventueel te starten immunosuppressieve therapie). De antineutrofiële cytoplasmatische antistoffen (ANCA) spelen in de typering een belangrijke rol en de waarde van deze bepaling zal hieronder verder toegelicht worden. De uitslag van de laboratoriumbepaling(en) kan verder richting geven aan het diagnostisch proces, c.q. aanvullend onderzoek, biopsie en/of diagnosestelling. Zie ook de *Samenvatting/diagnostisch stroomdiagram*.

Bespreking van de literatuur

Antineutrofiële cytoplasmatische antistoffen (ANCA) worden gevonden in patiënten met vasculitis van de kleine bloedvaten. Het serologisch aantonen van deze antistoffen is met name bruikbaar bij het diagnosticeren van de zogeheten ANCA-geassocieerde vasculitiden: de ziekte van Wegener (wegenergranulomatose), microscopische polyangiitis, churg-straussyndroom, en de lokale varianten van deze ziektebeelden, te weten pauci-immun necrotiserende, crescentische glomerulonefritis en pulmonaire capillaritis. De klinische definities van deze ziektebeelden omvatten overigens niet het aantonen van ANCA, maar berusten op karakteristieke klinische manifestaties en histopathologische bevindingen in biopsiemateriaal verkregen uit door vasculitis aangetaste weefsels. [Leavitt, 1990; Jennette, 1997]

Voor ANCA-geassocieerde vasculitis zijn antistoffen gericht tegen myeloperoxidase (MPO-ANCA) en proteïnase-3 (PR3-ANCA) klinisch relevant. De meest gebruikte screeningstechniek voor het aantonen van ANCA is de indirecte immunofluorescentietest. Indien gebruik gemaakt wordt van in ethanol gefixeerde neutrofiële granulocyten, resulteert een MPO-ANCA in een perinucleaire aankleuring met nucleaire extensie (P-ANCA), en een PR3-ANCA in een granulaire, cytoplasmatische aankleuring geconcentreerd tussen de kernlobben (C-ANCA). Behoudens het subjectieve karakter van de beoordeling van indirecte immunofluorescentietest, zelfs door goed geschoolde analisten, is echter niet iedere C-ANCA gelijk aan PR3-ANCA, en is zeker niet iedere P-ANCA gelijk aan MPO-ANCA. De internationale consensus stelt dan ook dat alle met indirecte immunofluorescentietest gevonden ANCA, onafhankelijk van de typering, vervolgens getest dienen te worden voor aanwezigheid van MPO- en PR3-ANCA. [Savige, 1999] De literatuur is daarom onderzocht op basis van dit uitgangspunt.

De internationale consensus voor het testen van ANCA is tot stand gekomen vanuit een concept zoals geformuleerd door immunologen van 8 Australische laboratoria, het concept is vervolgens uitvoerig bediscussieerd door 120 deelnemers uit 21 landen tijdens een *ANCA and Vasculitis symposium*, en na aanpassing tenslotte gedistribueerd naar de oorspronkelijke opstellers en 11 internationale experts voor ratificatie. [Savige, 1999] In deze internationale consensus is een lijst van klinische indicaties opgesteld waarbij het testen van ANCA het meest aangewezen is (tabel 12.2). Deze klinische indicaties gelden alleen indien er geen duidelijke andere oorzaak is voor de betreffende manifestatie en beperken zich tot die welke geassocieerd zijn met kleine vaten vasculitiden. Andere ziektebeelden waarbij ANCA (niet MPO- of PR3-ANCA) beschreven zijn, zijn hier dus buiten beschouwing gelaten. [Savige, 2003]

Tabel 12.2. Klinische indicatie voor aanvragen ANCA test (naar Savige, 1999)

Glomerulonefritis, vooral snel-progressieve glomerulonefritis
Pulmonale hemorragie, vooral pulmonaal-renaal syndroom
Cutane vasculitis met systemische kenmerken zoals koorts, gewichtsverlies, myalgia, artralgieën of artritis
Multipole longnoduli
Chronische, destructieve ziekte van de bovenste luchtwegen gekenmerkt door neusbloedingen of erosieve veranderingen van de nasale mucosa
Subglottis tracheale stenose
Multipole mononeuropathie of andere perifere neuropathie
Retro-orbitale massa, perifere ulceratieve keratitis of necrotiserende scleritis

Het effect van deze internationale richtlijn, zoals oorspronkelijk beschreven door Savige et al., 1999], voor het aanvragen van ANCA-testen is gevalideerd in een retrospectieve studie waarin 497 opeenvolgende 'nieuwe' patiënten geïnccludeerd werden waarvoor ANCA-testen aangevraagd waren. [Mandl, 2002] Exclusiecriteria waren: het niet beschikbaar zijn van de status (n=21), een reeds gestelde diagnose ANCA-geassocieerde vasculitis (n=50), systemische maligniteit (n=26), en reeds uitgevoerde ANCA-testen voor de inclusieperiode (n=21). Belangrijkste bevinding van deze studie is dat de ANCA-aanvragen met 23% gereduceerd hadden kunnen worden indien de richtlijn gehanteerd was. Dit effect zou niet ten koste zijn gegaan van het missen van ANCA-geassocieerde vasculitispatiënten, maar door de retrospectieve aanpak van deze studie kan het verdere beleid bepaald zijn door de ANCA-uitslag en de arts weerhouden hebben van het nemen van een weefselbiopt, resulterend in een misclassificatiebias in deze studie. Echter, alle patiënten die negatief bevonden werden voor ANCA-geassocieerde vasculitis, bleken geen ANCA-geassocieerde vasculitis te ontwikkelen bij het vervolgen tijdens 8 tot 12 maanden.

Indien de aanvraag voor ANCA-testen op klinische gronden aangewezen is, dient dit volgens de consensus te gebeuren op basis van screening met behulp van indirecte immunofluorescentietest idem waarbij positieve bevindingen gevolgd worden door bij voorkeur kwantitatieve, antigeenspecifieke testen voor het aantonen van MPO- en PR3-ANCA. [Savigne, 1999] Een systematische review van de literatuur over de rol van ANCA bij ANCA-geassocieerde vasculitis wordt echter bemoeilijkt door de volgende aspecten:

- Er bestaat vooralsnog geen geaccepteerde standaard voor ANCA waardoor, veelal commerciële, testen onderling moeilijk vergelijkbaar zijn; in een kleine studie is gebleken dat optimalisering van de afkapwaarde op basis van ROC-curves sterk bijdraagt aan standaardisatie [Holle, 2005];
- Startverduunningen van serum-ANCA-testen zijn variabel (gevoeligheid van een test is overigens niet alleen afhankelijk van de serumverduunning, maar ook van bijvoorbeeld het antigeensubstraat, het conjugaat, en de afleesapparatuur);
- Testkarakteristieken worden uitgedrukt ten opzichte van ANCA-geassocieerde vasculitis als geheel of ten opzichte van de afzonderlijke ziektebeelden;
- De afzonderlijke ziektebeelden vertonen een verschillende prevalentie van MPO- en PR3-ANCA [Wiik, 2002];
- Binnen Europa blijkt er sprake van een geografische distributie in de incidentie van de verschillende ziektebeelden met vaker de ziekte van Wegener in de Scandinavische landen en meer microscopische angiitis in het Middellandse Zeegebied [Watts, 2005].

De studies waarop de hier beschreven diagnostische waarde van ANCA-testen gebaseerd is, zijn gerangschikt naar mate van bewijskracht in de *evidence tabel in bijlage 6*.

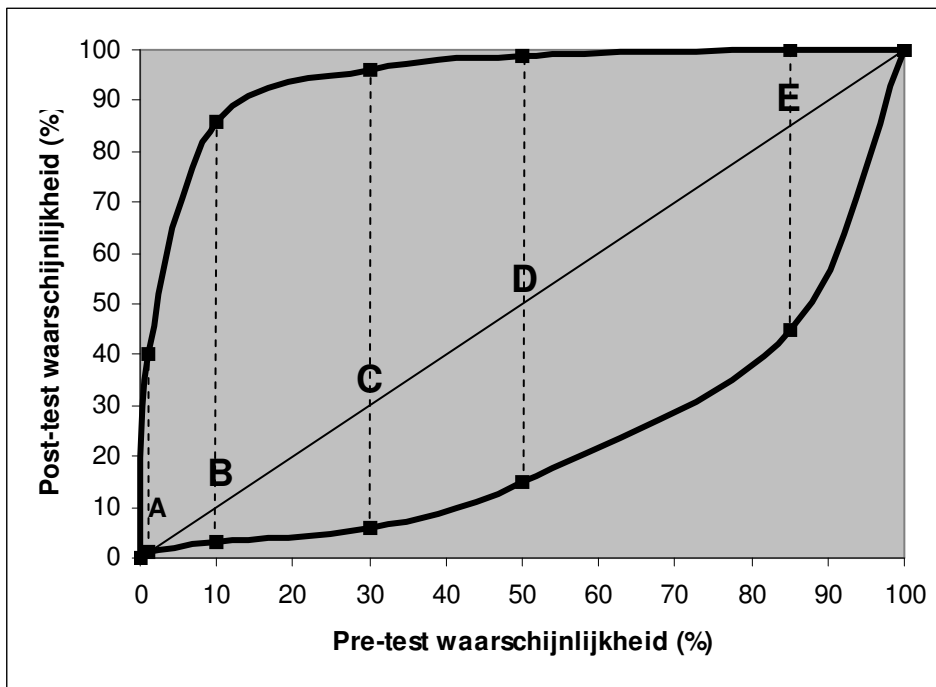
Er is één meta-analyse beschikbaar die de testkarakteristieken van ANCA, gemeten volgens de consensus (C-ANCA/PR3-ANCA of P-ANCA/MPO-ANCA), in het totale spectrum van ANCA-geassocieerde vasculitis beschrijft (Evidence niveau B). [Choi, 2001] Op basis van inclusiecriteria (opeenvolgende/randomverzameling, Chapel-Hill-/biopsiecriteria voor diagnose, inclusie van controles en de mogelijkheid om een 2x2 contingentietabel te reproduceren) bleken er slechts 5 originele onderzoeksartikelen geschikt. Resultaten van de testkarakteristieken, berekend op basis van 444 ANCA-geassocieerde vasculitispatiënten en 1076 ziektecontroles, zijn weergegeven in tabel 12.3. De testkarakteristieken in tabel 12.3 laten zien dat, indien ANCA gemeten worden volgens de consensus, er sprake is van een goede specificiteit en redelijke sensitiviteit. Echter, gegeven de zeer lage prevalentie van ANCA-geassocieerde vasculitis [Mohammad, 2007; zie ook referenties in dit artikel] is de kans op een fout-positieve uitslag in de doorsneepopulatie zeer groot; vanwege dezelfde reden is de kans op een fout-negatieve uitslag in de doorsneepopulatie zeer klein. Dit resulteert dan ook in een zeer lage voorspellende waarde bij een positieve testuitslag en een zeer hoge voorspellende waarde bij een negatieve testuitslag (niet opgenomen in tabel 12.3). Vanzelfsprekend is voor het interpreteren van een positieve testuitslag de klinische manifestatie van groot belang en daarbij is eigenlijk de likelihood ratio (LR) het meest relevant. Deze factor geeft namelijk aan in welke mate de kans op de betreffende diagnose is verhoogd bij een positieve testuitslag, en is verlaagd bij een negatieve testuitslag. In de meta-analyse van Choi (2001) is uitvoerig, en met voorbeelden, beschreven wat het effect is van klinische manifestatie op interpretatie van de resultaten. Een en ander is als voorbeeld geïllustreerd in figuur 12.1.

Tabel 12.3. Testkarakteristieken van ANCA-diagnostiek* voor AAV**

	AAV (Choi, 2001)	AAV (Hagen, 1998)	WG (Hagen, 1998)	MPA (Hagen, 1998)
Sensitiviteit	84,7%	71,7%	73,2%	68,2%
Specificiteit	98,6%	98,4%	98,4%	98,4%
Prevalentie	15/100.000	15/100.000	9/100.000	5/100.000
LR+	60,5	44,0	44,9	41,8
LR-	0,16	0,29	0,27	0,32

* Testkarakteristieken zijn berekend uitsluitend op basis van ziektecontroles; prevalentiegegevens zijn afgeleid uit Mohammad, 2007 (en referenties in dit artikel)

** Afkortingen: AAV, ANCA-geassocieerde vasculitis; ANCA, anti-neutrofiële cytoplasmatische antistof; LR+, likelihood ratio bij positieve test; LR-, likelihood ratio bij negatieve test; MPA, microscopische polyangiitis; WG, Wegenergranulomatose (ziekte van Wegener).



Figuur 12.1. Diagnostische waarschijnlijkheid afhankelijk van klinische presentatie en het al dan niet positief zijn van de ANCA-serologie (aangepast van Choi et al, 2001). Van 5 klinische manifestaties van ANCA-geassocieerde vasculitis (A, sinusbetrokkenheid; B, sinus- en longbetrokkenheid; C, sinusbetrokkenheid en glomerulonefritis; D, snel progressieve glomerulonefritis; E, sinus- en longbetrokkenheid en glomerulonefritis) is de pretestwaarschijnlijkheid aangegeven op de X-as. De gegeven waarden zijn schattingen op basis van literatuurgegevens. De bovenste en onderste grafiekkurves tonen de posttestwaarschijnlijkheid nadat ANCA-testen respectievelijk positief of negatief zijn gebleken. De gegeven waarden zijn berekend aan de hand van de testkarakteristieken zoals beschreven in tabel 12.3 (Bayes' theorema).

Bij presentatie met snel-progressieve glomerulonefritis stijgt de kans op vasculitis van ~ 50% naar bijna 100% bij een positieve ANCA-test (P-ANCA/MPO-ANCA of C-ANCA/PR3-ANCA). Indien er slechts sprake is van sinusbetrokkenheid stijgt de kans van ~ 1% naar iets minder dan 40%. Hoewel dit nog een aanzienlijke stijging

betreft, blijft deze kans te laag om de patiënt aan langdurige, zware immunosuppressie te onderwerpen. In deze situatie is er dus additioneel bewijs van de vasculitis nodig.

Nadeel van de meta-analyse van Choi (2001) is enerzijds het feit dat de verschillende ziektebeelden van ANCA-geassocieerde vasculitis niet worden onderscheiden en anderzijds dat er patiënten geïnccludeerd zijn die reeds langer bekend waren met ANCA-geassocieerde vasculitis. Deze onderscheiden worden echter wel gemaakt in één van de 5 originele onderzoeksartikelen waarop de meta-analyse is gebaseerd (Evidence niveau B). [Hagen, 1998] De 159 nieuwe patiënten worden onderscheiden naar ziektebeeld. Slechts een klein deel van de ANCA-geassocieerde vasculitispatiënten (< 15%) had op het moment van monsternamen reeds langere tijd immunosuppressie (> 21 dagen); 45% van de ziektecontroles had eveneens enige vorm van immunosuppressieve therapie. Resultaten van de testkarakteristieken, berekend op basis van 159 nieuwe ANCA-geassocieerde vasculitispatiënten (97 met ziekte van Wegener, 44 met microscopische polyangiitis, 12 met idiopathische snel-progressieve glomerulonefritis en 6 met churg-straussyndroom) en 184 ziektecontroles, zijn weergegeven in tabel 12.3.

Conclusie

Niveau 2	Het testen voor ANCA, mits in de juiste context (tabel 12.2) en op de juiste wijze (screening met de indirecte immunofluorescentietest en bij C-ANCA- of P-ANCA-patroon specifieke testen voor zowel MPO- als PR3-ANCA) uitgevoerd, is een waardevol hulpmiddel voor het diagnosticeren van ANCA-geassocieerde vasculitis. <i>B Choi, 2001; B: Hagen, 1998</i>
-----------------	---

Aanbeveling

Voor het bepalen van ANCA wordt als standaard beschouwd dat er gebruik gemaakt wordt van een combinatie van de indirecte immunofluorescentietest en antigeenspecifieke (MPO en PR3) assays (dit zijn vaak ELISA's).

Overige overwegingen

1. Wat is de beste volgorde van testen (indirecte immunofluorescentietest en antigeenspecifieke testen)?

Uitgaande van het feit dat twee testen (indirecte immunofluorescentietest en antigeenspecifieke testen) positief dienen te zijn voor optimaal gebruik in het kader van vasculitis, maakt het niet uit welke test eerst uitgevoerd wordt om de positieve sera voor de tweede test te selecteren. Echter, omdat er sprake is van twee antigeenspecifieke testen (MPO en PR3) is het kosteneffectiever om te screenen met behulp van de indirecte immunofluorescentietest. Een tweede belangrijke reden om te screenen met de indirecte immunofluorescentietest is het feit dat deze test ook relevant is in het kader van andere ziektebeelden zoals inflammatoir darmlijden en auto-immuun hepatitis. Ook volgens de internationale consensus dienen alle sera van nieuwe patiënten getest te worden met de indirecte immunofluorescentietest. De opgegeven reden is overigens dat in 10% van de patiënten met de ziekte van Wegener of microscopische polyangiitis de ANCA alleen aantoonbaar zijn met de indirecte immunofluorescentietest. [Savige, 1999] Deze reden is erg discutabel aangezien de verkregen hoge specificiteit en hoge voorspellende waarde van een positieve test op basis van C-ANCA/PR3-ANCA en P-ANCA/MPO-ANCA positiviteit, verloren gaat indien toch in de indirecte immunofluorescentietest verkregen enkel-positieve resultaten meegewogen worden (zie ook overweging 3).

2. Hoe worden ANCA met de indirecte immunofluorescentietest beoordeeld in sera met antinucleaire antistoffen?

Indien antinucleaire antistoffen (ANA) aanwezig zijn in het patiëntenserum kan het aflezen van een P-ANCA-patroon verhinderd worden. Hierdoor wordt dus ook voorkomen dat er een P-ANCA-/MPO-ANCA-resultaat volgt. Het P-ANCA-patroon is echter een artefact als gevolg van de gebruikelijke ethanolfixatie van de neutrofiële granulocyten waardoor een aantal eiwitten uit de granula op basis van lading binden aan de celkern. In geval van een formalinefixatie zullen de betreffende eiwitten cytoplasmatisch blijven. Hoewel de literatuur hierover verdeeld is [Lee,1991; Bird, 1999], kan de combinatie van ethanol- en formalinegefixeerde neutrofiële granulocyten in geval van storende ANA mogelijk een oplossing bieden om een P-ANCA te identificeren.

3. Zijn capture ELISA's beter dan directe ELISA's?

Vergelijkende studies hebben laten zien dat de specificiteit van *capture* ELISA's voor het aantonen van zowel MPO- als PR3-ANCA specifiekere zijn dan directe ELISA's. [Boomsma, 2001; Csernok, 2004] Dit is ook te verwachten op basis van het verschil in techniek waarbij in de *capture* ELISA als het ware een extra zuivering van het antigeen toegepast wordt. Belangrijk is echter ook dat in geval van PR3-ANCA, maar dus niet van MPO-ANCA, de *capture* ELISA sensitiever is. [Csernok, 2004]

4. Is er een rol voor Elastase-ANCA-bepaling?

Een derde type ANCA, de Elastase-ANCA of HLE-ANCA, lijkt relevant in het kader van drug-induced vasculitis [Merkel, 2001]. De meeste vormen van drug-induced ANCA-geassocieerde vasculitis zijn geassocieerd met schildkliermedicatie zoals propylthiouracil. In deze gevallen zijn ANCA vaak gericht tegen meerdere specificiteiten. Enerzijds is er vaak sprake van zowel MPO- als PR3-ANCA, een combinatie die normaliter zeer uitzonderlijk is, en anderzijds zijn er tevens HLE-ANCA aantoonbaar. Daarnaast kunnen HLE-ANCA mogelijk bij destructieve laesies van het neustussenschot het onderscheid maken tussen de ziekte van Wegener en cocaïnemisbruik (HLE-ANCA positief). [Trimarchi, 2001] Echter, deze resultaten zijn sterk afhankelijk van de gebruikte testmethode en bovendien zijn ze in dezelfde patiëntenpopulatie slecht reproduceerbaar. [Wiesner, 2004] Belangrijk is overigens dat HLE-ANCA vrijwel niet voorkomen bij patiënten met ANCA-geassocieerde vasculitis. [Cohen Tervaert, 1993]

5. Wat is het effect van incidentie en klinische manifestatie op interpretatie van resultaten?

De jaarlijkse incidentie van ANCA-geassocieerde vasculitis ligt tussen de 10-20/miljoen. [Watts, 2005] In een situatie waarin de incidentie van de ziekte laag zal zijn, bijvoorbeeld in de huisartsenpraktijk, is de kans op een vals-positieve test vele malen groter dan op een terecht-positieve test (vide supra). Zelfs als door de klinische presentatie de pretestkans 0,1% wordt, betekent dat dat er per terecht-positieve test ~ 15 vals-positieve testen volgen.

6. Wat is de plaats van snel-testen in de ANCA-geassocieerde vasculitisdiagnostiek?

Er zijn testen voorhanden die in relatief korte tijd gelijktijdig resultaten genereren voor MPO-ANCA, PR3-ANCA en anti-GBM-antistoffen. [Westman, 1997; Rutgers, 2004] Hoewel deze testen niet geëvalueerd zijn in combinatie met indirecte immunofluorescentietestresultaten, bieden deze testen de mogelijkheid om, in geval van presentatie met snel-progressief nierlijden en/of pulmonale hemorragie, ook 's avonds of in de weekeinden ANCA-testen, bij voorkeur in combinatie met anti-GBM-testen, uit te voeren.

Conclusies

Niveau 4	<p>Volgens de internationale consensus dienen sera van patiënten verdacht van ANCA-geassocieerde vasculitis getest te worden met de indirecte immunofluorescentie test. Aangezien voor optimale testkarakteristieken zowel de indirecte immunofluorescentietest als de antigeen-specifieke test positief dient te zijn, is in het kader van ANCA-geassocieerde vasculitis de volgorde van testen niet belangrijk. Echter, de indirecte immunofluorescentie test is ook relevant voor andere ziektebeelden.</p> <p><i>D Savige, 1999; Savige, 2003</i></p>
Niveau 4	<p>Het testen van ANCA op formalinegefixeerde neutrofielen, naast ethanolgefixeerde neutrofielen, biedt misschien de mogelijkheid om de voor ANCA-geassocieerde vasculitis relevante P-ANCA patronen te onderscheiden van irrelevante P-ANCA patronen. Hierover bestaat geen consensus.</p> <p><i>D Savige, 2003</i></p>
Niveau 3	<p>Voor het aantonen van MPO- en PR3-ANCA hebben capture ELISA's betere testkarakteristieken dan directe ELISA's (of gelijksoortige antigeenspecifieke testen).</p> <p><i>B Boomsma, 2001; Csernok, 2004</i></p>
Niveau 3	<p>De toegevoegde waarde van het testen voor HLE-ANCA is beperkt bij verdenking op drug-induced vasculitis en/of het onderscheiden van de ziekte van Wegener en cocaïnemisbruik bij destructieve laesies van het neustussenschot. Hierover bestaat geen consensus.</p> <p><i>B Merkerl, 2001; Trimarchi, 2001</i></p>
Niveau 3	<p>Op basis van de lage incidentie van ANCA-geassocieerde vasculitis zijn ANCA-testen niet geschikt voor de huisartsenpraktijk.</p> <p><i>B Mohammad, 2007</i></p>
Niveau 3	<p>Betrouwbare sneltesten vormen een belangrijk onderdeel van de ANCA-geassocieerde vasculitis diagnostiek in geval van snel-progressief nierlijden en/of pulmonale hemorragie.</p> <p><i>B Westman, 1997; Rutgers, 2004</i></p>

Aanbevelingen

Voor het bepalen van ANCA wordt geadviseerd om alle sera te screenen met de indirecte immunofluorescentietest; het verdient geen aanbeveling om te screenen met antigeen-specifieke ELISA's (of gelijksoortige antigeenspecifieke testen).

Het kan zinvol zijn om, in geval van storende ANA reactiviteit in de indirecte immunofluorescentietest, een ANCA-test op formalinegefixeerde neutrofiele granulocyten uit te voeren om een P-ANCA te kunnen identificeren.

Het verdient aanbeveling om voor de diagnostiek van ANCA-geassocieerde vasculitis capture ELISA's te gebruiken in plaats van directe ELISA's (of gelijksoortige antigeenspecifieke testen) voor het aantonen van MPO- en PR3-ANCA.

Indien in het serum van een patiënt zowel MPO- als PR3-ANCA aangetoond worden verdient het aanbeveling om een drug-induced vasculitis te overwegen; het kan zinvol zijn om in deze gevallen een HLE-ANCA te bepalen.

Terughoudendheid is geboden voor de toepassing HLE-ANCA om bij destructieve laesies van het neustussenschot het onderscheid te maken tussen de ziekte van Wegener en cocaïne misbruik.

Gegeven de incidentie van ANCA-geassocieerde vasculitis is het sterk te ontraden dat in de huisartsenpraktijk ANCA-testen aangevraagd worden. Indien er in die omgeving sprake is van snel-progressief nierlijden en/of pulmonale hemorragie is het vanzelfsprekend aangewezen dat de patiënt met spoed doorverwezen wordt.

De beschikbaarheid van sneltesten verdient aanbeveling om, in geval van presentatie met snel-progressief nierlijden en/of pulmonale hemorragie, ten alle tijden ANCA diagnostiek mogelijk te maken. Bij voorkeur omvat de sneltest ook de bepaling van anti-GBM antistoffen.

Voor een juiste klinische interpretatie is het sterk aan te bevelen dat sneltesten, c.q. combinatietesten, in combinatie met de indirecte immunofluorescentietest worden uitgevoerd. In ieder geval dienen resultaten verkregen uit een sneltest uiteindelijk in de reguliere diagnostiek bevestigd te worden.

12.b. De plaats van cryoglobulines in de diagnostiek

Cryoglobulines zijn immunoglobulines die reversibel precipiteren bij lage temperaturen. Ze worden geclassificeerd op basis van hun samenstelling:

- Type I: enkel monoklonale immunoglobulines;
- Type II: een mengsel van mono- en polyklonale immunoglobulines;
- Type III: een mengsel van enkel polyklonale immunoglobulines.

Type- I-cryoglobulines zijn meestal van het IgM-isotype en gaan gepaard met lymfoproliferatieve aandoeningen en geven in de regel geen aanleiding tot vasculitis-achtige manifestaties. Type-II- en type-III-cryoglobulines bevatten reumafactor activiteit, respectievelijk monoklonaal en polyklonaal, waardoor immuuncomplexen gevormd worden. De gemengde cryoglobulines (type II en III) veroorzaken een immuuncomplex gemedieerde vasculitis van de kleine bloedvaten en kunnen geclassificeerd worden als essentieel of secundair. De secundaire vormen komen voor in combinatie met auto-immuunziekten van het bindweefsel, lymfoproliferatieve aandoeningen en bepaalde infecties. Zoals in tabel 12.1 aangegeven, is het aantonen en typeren van cryoglobulines van belang voor het bepalen met welk type vasculitis men te maken heeft. Zie ook de *Samenvatting/diagnostisch stroomdiagram*.

Bespreking van de literatuur

Op basis van de vooralsnog preliminaire classificatiecriteria voor gemengde cryoglobulinemie is purpura de belangrijkste klinische manifestatie, maar daarnaast kan er ook sprake zijn van chronische hepatitis, membranoproliferatieve glomerulonefritis, perifere neuropathie en ulcera van de huid. [Ferri, 2004] Vanzelfsprekend is het aantonen van type-II- of type III-cryoglobulines in de circulatie essentieel binnen deze criteria. De afnamecondities zijn hierbij echter een zeer kritische factor. [Vermeersch, 2008] Immers, het bloed mag tijdens afname, transport, uitstollen en scheiden van serum niet afkoelen omdat dit tot vroegtijdig verlies van een eventueel cryoprecipitaat kan leiden. Het is dus belangrijk het bloed af te nemen in voorverwarmde buizen (37° C), tijdens transport deze temperatuur te waarborgen en te laten stollen bij eveneens 37 °C gedurende ten minste een uur. In het zo verkregen serum kan vervolgens de aanwezigheid van cryoglobulines gedetecteerd worden door het serum in twee porties bij koude (4 °C) te incuberen gedurende twee tot zeven dagen. Indien op basis van visuele beoordeling een precipitaat zichtbaar is (een afkapwaarde is hierbij niet vastgesteld), wordt een portie wederom bij 37 °C geplaatst om te zien of de precipitatie daadwerkelijk reversibel is. Als dit het geval is, wordt de andere portie uitgewassen voor typering met behulp van immuunfixatie en mogelijk voor kwantificering. Kwantificering gebeurt doorgaans op basis van een schatting, cryocritbuizen, totaaleiwit of immunoglobulines in het precipitaat, of verschil totaal eiwit of immuunglobulines in het serum voor en na precipitatie. Al deze methodes zijn echter in hoge mate onnauwkeurig. Het moge duidelijk zijn dat de bovenbeschreven analyse niet eenvoudig is te standaardiseren en te objectiveren. Hierdoor zijn er ook geen betrouwbare gegevens met betrekking tot de testkarakteristieken voorhanden. Aangezien verkeerde afnamecondities kunnen resulteren in fout-negatieve uitslagen, is het raadzaam om bij een hoge verdenking op cryoglobulinegeïnduceerde vasculitis een negatieve test te herhalen met extra aandacht voor de afnamecondities. Van hoge verdenking is sprake indien de patiënt zich presenteert met vasculitis van de kleine vaten in combinatie met complementactivatie via de klassieke route. In verband met deze complementactivatie is er in de preliminaire classificatiecriteria ook een belangrijke plaats voor bepaling van complementfactor C4: de vorming van immuuncomplexen zal immers leiden tot complementactivatie via de klassieke route resulterend in een verlaagd tot afwezig C4-gehalte. Aangezien de mate van complementactivatie slechts matig correleert met ziekteactiviteit, is C4 geen betrouwbare marker om ziekteactiviteit te vervolgen. [Ferri, 2004] Minder zwaarwichtige criteria zijn de aanwezigheid van IgM-reumafactor (bij voorkeur bepaald in warmafgenomen serum) en hepatitis B-/C- -erologie. In de literatuur is er veel aandacht voor de relatie tussen HCV en gemengde cryoglobulinemie. [Sansonno, 2005; Ferri, 2006] De associatie met HCV lijkt echter met name op te gaan voor Zuid-Europa en lijkt niet relevant voor Noord-Europa, inclusief Nederland. [Cohen Tervaert, 2007] Hierdoor zijn testkarakteristieken zoals gevonden in gebieden met een hoge HCV-prevalentie niet geldig voor gebieden waar HCV weinig voorkomt.

Conclusie

Niveau 4	Bij een vasculitis van de kleine vaten is er een plaats voor de bepaling van cryoglobulines (mits de juiste condities gewaarborgd zijn) nadat andere vormen van vasculitis, zoals onder andere ANCA-geassocieerde vasculitis, zijn uitgesloten. Bij deze aanvraag hoort ook complementactivatie (C4) en IgM-reumafactor. <i>D Ferri 2006</i>
-----------------	---

Aanbeveling

Bepaling van cryoglobulines verdient aanbeveling bij verdenking van vasculitis van de kleine vaten nadat andere vormen van vasculitis zijn uitgesloten. Advies is om deze aanvraag te combineren met bepaling van complementactivatie (C4) en IgM-reumafactor.

Met name in geval van een sterk verhoogde IgM-reumafactor in combinatie met een verlaging van complementfactor C4, maar een negatieve cryoglobulinetest, is het raadzaam om de afnamecondities van het cryoglobulineserum te controleren.

Literatuur

- Bird AG. Is there life in the formalin fixed neutrophil for ANCA testing? no! J Clin Pathol 1999; 52: 403-4.
- Boomsma MM, Stegeman CA, Oost-Kort WW, Kallenberg CG, Moguilevsky N, Limburg PC, et al. Native and recombinant proteins to analyze auto-antibodies to myeloperoxidase in pauci-immune crescentic glomerulonephritis. J Immunol Methods 2001; 254: 47-58.
- Choi HK, Liu S, Merkel PA, Colditz GA, Niles JL. Diagnostic performance of antineutrophil cytoplasmic antibody tests for idiopathic vasculitides: metaanalysis with a focus on antimyeloperoxidase antibodies. J Rheumatol 2001; 28: 1584-90.
- Cohen Tervaert JW, Kallenberg C. Neurologic manifestations of systemic vasculitides. Rheum Dis Clin North Am 1993; 19: 913-40.
- Cohen Tervaert JW, Mulder L, Stegeman CA, Elema J, Huitema M, The H, et al. Occurrence of autoantibodies to human leucocyte elastase in Wegener's granulomatosis and other inflammatory disorders. Ann Rheum Dis 1993; 52: 115-20.
- Cohen Tervaert JW, Paassen P van, Damoiseaux JG. Type II cryoglobulinemia is not associated with hepatitis C infection. The Dutch experience. Ann N Y Acad Sci 2007; 1107: 251.
- Csernok E, Holle J, Hellmich B, Willem J, Tervaert C, Kallenberg CG, et al. Evaluation of capture ELISA for detection of antineutrophil cytoplasmic antibodies directed against proteinase 3 in Wegener's granulomatosis: first results from a multicentre study. Rheumatology 2004; 43: 174-80.
- Ferri C, Mascia MT. Cryoglobulinemic vasculitis. Curr Opin Rheumatol 2006; 18: 54-63.
- Ferri C, Sebastiani M, Giuggioli D, Cazzato M, Longombardo G, Antonelli A, et al. Mixed cryoglobulinemia: demographic, clinical, and serologic features and survival in 231 patiënts. Semin Arthritis Rheum 2004; 33: 355-74.
- Hagen EC, Daha MR, Hermans J, Andrassy K, Csernok E, Gaskin G, et al. Diagnostic value of standardized assays for anti-neutrophil cytoplasmic antibodies in idiopathic systemic vasculitis. EC/BCR Project for ANCA Assay Standardization. Kidney Int 1998; 53: 743-53.
- Holle, JU, Hellmich B, Backes M, Gross WL, Csernok E. Variations in performance characteristics of commercial enzyme immunoassay kits for detection of antineutrophil cytoplasmic antibodies: what is the optimal cut off? Ann Rheum Dis 2005; 64: 1773-9.
- Jennette JC, Falk RJ. 1997. Small-vessel vasculitis. N Engl J Med 337: 1512-23.
- Jennette JC, Falk RJ, Andrassy K, Bacon PA, Churg J, Gross WL, et al. Nomenclature of systemic vasculitides. Proposal of an international consensus conference. Arthritis Rheum 1994; 37: 187-92.
- Leavitt RY, Fauci AS, Bloch DA, Michel BA, Hunder GG, Arend WP, et al. The American College of Rheumatology 1990 criteria for the classification of Wegener's granulomatosis. Arthritis Rheum 1990; 33: 1101-7.
- Lee SS, Lawton JW, Chak W. Distinction between antinuclear antibody and P-ANCA. J Clin Pathol 1991; 44: 962-3.
- Mandl LA, Solomon DH, Smith EL, Lew RA, Katz JN, Shmerling RH. Using antineutrophil cytoplasmic antibody testing to diagnose vasculitis: can test-ordering guidelines improve diagnostic accuracy? Arch Intern Med 2002; 162: 1509-14.
- Merkel PA. Drug-induced vasculitis. Rheum Dis Clin North Am 2001; 27: 849-62.
- Mohammad AJ, Jacobsson LTH, Mahr AD, Sturfelt G, Segelmark M. Prevalence of Wegener's granulomatosis, microscopic polyangiitis, polyarteritis nodosa and Churg-Strauss syndrome within a defined population in southern Sweden. Rheumatology 2007; 46: 1329-37.

- Rutgers A, Damoiseaux JG, Roozendaal C, Limburg PC, Stegeman CA, Cohen Tervaert JW. ANCA-GBM dot-blot: evaluation of an assay in the differential diagnosis of patients presenting with rapidly progressive glomerulonephritis. *J Clin Immunol* 2004; 24: 435-40.
- Sansonno D, Dammacco F. Hepatitis C virus, cryoglobulinaemia, and vasculitis: immune complex relations. *Lancet Infect Dis* 2005; 5: 227-36.
- Savige J, Dimech W, Fritzler M, Goeken J, Hagen EC, Jennette JC, et al. Addendum to the international consensus statement on testing and reporting of antineutrophil cytoplasmic antibodies. *Am J Clin Pathol* 2003; 120: 312-8.
- Savige J, Gillis D, Benson E, Davies D, Esnault V, Falk RJ, et al. International Consensus Statement on Testing and Reporting of Antineutrophil Cytoplasmic Antibodies (ANCA). *Am J Clin Pathol* 1999; 111: 507-13.
- Trimarchi M, Gregorini G, Facchetti F, Morassi ML, Manfredini C, Maroldi R, et al. Cocaine-induced midline destructive lesions: clinical, radiographic, histopathologic, and serologic features and their differentiation from Wegener granulomatosis. *Medicine* 2001; 80: 391-404.
- Vermeersch P, Gijbels K, Mariën G, Lunn R, Egner W, White P, et al. A critical appraisal of current practice in the detection, analysis, and reporting of cryoglobulins. *Clin Chem* 2008; 54: 39-43.
- Watts RA, Lane S, Scott DG. What is known about the epidemiology of the vasculitides? *Best Pract Res Clin Rheumatol* 2005; 19: 191-207.
- Westman KW, Bygren PG, Eilert I, Wiik A, Wieslander J. Rapid screening assay for anti-GBM antibody and ANCA; an important tool for the differential diagnosis of pulmonary renal syndromes. *Nephrol Dial Transplant* 1997; 12: 1863-8.
- Wiesner O, Russell KA, Lee AS, Jenne DE, Trimarchi M, Gregorini G, et al. Antineutrophil cytoplasmic antibodies reacting with human neutrophil elastase as a diagnostic marker for cocaine-induced midline destructive lesions but not autoimmune vasculitis. *Arthritis Rheum* 2004; 50: 2954-65.
- Wiik A. Rational use of ANCA in the diagnosis of vasculitis. *Rheumatology* 2002; 41: 481-3.

BIJLAGE 1. PATIËNTENVERSIE

Deze patiëntenversie is gebaseerd op de richtlijn Vasculitis. Een richtlijn is gemaakt voor zorgverleners. Hierin staat beschreven wat algemeen gezien de beste werkwijze (diagnostiek, behandeling, samenwerking, enz.) is. Hierin staan aanbevelingen en instructies over hoe zorgverleners in het algemeen en in concrete gevallen zouden moeten handelen. De richtlijn is geen wettelijk voorschrift. Zorg aan patiënten met vasculitis blijft maatwerk. Een zorgverlener kan daarom besluiten van de richtlijn af te wijken.

Vasculitis is een ontstekingsproces van de bloedvatwand waarbij het klinische beeld afhankelijk is van de plaats, de grootte en de omvang van de aangedane bloedvaten. De binnenkant van het bloedvat wordt opgevuld met ontstekingsmateriaal. Als de ontsteking gepaard gaat met vaatvernauwing (d.w.z. de diameter wordt kleiner) of afsluiting van het bloedvat, krijgt het orgaan of het weefsel dat van die bloedvoorziening afhankelijk is onvoldoende zuurstof. Dit kan uiteindelijk leiden tot schade van die organen en weefsels, die niet meer te herstellen is. De gevolgen van vaatwandontsteking zijn in het ene geval beperkt en voorbijgaand, maar in het andere geval uitgebreid, ernstig en dodelijk verlopend. Het type vasculitis zal afhangen van het soort bloedvat dat aangetast wordt, maar ook van de oorzaak (meestal onbekend) en van de wijze van ontsteking. Alles samen leidt dit tot een heel grote verscheidenheid in ziektepatronen, die moeilijk te classificeren zijn en dikwijls nog in elkaar overlopen. Het is dan ook niet verwonderlijk dat er verschillende indelingen bestaan. Een van de problemen met vasculitis is dat het vaak langzaam ontstaat. De eerste verschijnselen zijn dan vrij mild, maar allengs nemen die toe en neemt de ziekte ernstigere vormen aan. De ernst en het ziektebeeld van een vasculitis hangt af van de organen waarin de bloedvaten ontstoken zijn. Zo zal vasculitis met aantasting van de nieren en de hersenen een totaal ander beeld geven dan wanneer enkel de huid aangetast is.

Vasculitis gaat ook vaak gepaard met een aantal specifieke algemene ontstekingsverschijnselen, zoals koorts, gewichtsverlies, bloedarmoede en een algeheel onwel voelen. vaak ook met spier- en gewrichtsklachten. Dit beeld en het sluipende begin van de verschijnselen maakt dat patiënten niet direct naar de dokter gaan en, als de patiënt dat wel doet, dat artsen op dat moment nog niet gealarmeerd zijn. Het is op dat moment veel waarschijnlijker dat de klachten door iets onschuldigs worden veroorzaakt dat veel vaker voorkomt. Een huisarts zal bij vage (niet specifieke) klachten een paar testen doen (zoals algemeen bloedonderzoek). Als daar op dat moment nog geen bloedarmoede of verhoogde bezinking bij te voorschijn komt, zal hij de patiënt aanraden om het een tijdje aan te zien. Zo gaan er vaak al een tot twee maanden voorbij. Als de klachten niet overgaan, komt de patiënt vervolgens bij een internist of orgaanspecialist terecht, bijvoorbeeld bij een longarts of reumatoloog, afhankelijk van de klachten waarmee de vasculitis zich presenteert. Ook dan staat vasculitis vaak nog niet bovenaan het rijtje van aandoeningen die waarschijnlijk zijn. Toch behoort elke orgaanspecialist op zijn *qui-vive* te zijn en goed door te vragen naar klachten op andere terreinen dan het eigen vakgebied. Een huidarts die aan vasculitis denkt moet bijvoorbeeld ook aandacht hebben voor klachten van de neus en de longen. En een oogarts zal ook af en toe moet vragen naar het gewrichtsklachten of gevoelsstoornissen. Daar gaat deze richtlijn voor een belangrijk deel over. Dat al die verschillende orgaanspecialisten niet alleen op hun vakgebied doen wat ze moeten doen, maar zich ook richten op en kennis hebben van andere organen voor zover dat nodig is en weten wanneer zij die andere orgaanspecialisten moeten inschakelen.

Men spreekt van systemische vasculitis als die overal in het lichaam voorkomt. Dit zijn over het algemeen ernstige, soms ook levensbedreigende aandoeningen. Bij de primaire vorm treedt de ziekte zelfstandig, autonoom op. Er is geen aanwijsbare oorzaak. Een secundaire vasculitis is het gevolg van een andere aandoening, bijvoorbeeld omdat zich daarbij in het bloed circulerende immuuncomplexen in de wand van kleine bloedvaten kunnen afzetten. Dit zijn antistoffen gebonden aan antigenen die dwarrelen in het bloed, en op de plaats waar ze

neerslaan een ontsteking veroorzaken. Dergelijke immuuncomplexen kunnen bestaan uit virussen of delen van virussen en normale antistoffen, maar ook uit autoantistoffen die dan eigen antigenen binden. Bij meerdere bindweefselziekten, maar vooral bij reuma en lupus erythematoses, kan vasculitis optreden door immuuncomplexen.

Enkele vormen van primaire vasculitis:

De ziekte van Wegener

Ernstige vorm van vasculitis van onbekende oorsprong met plaatselijk zweren en vorming van granulomen in de bovenste en lagere luchtwegen (neus en longen) in combinatie met nierfilterontsteking. Komt bij mannen en bij vrouwen voor van elke leeftijd. De eerste verschijnselen doen zich meestal in de neus voor met neusbijholteontsteking, bloederige neusuitvoed, neusverstopping en oorontsteking. Soms ziet men verlamingsverschijnselen, oogontstekingen, vlekjes op de benen en/of knobbels bij de ellebogen. De longen zijn bijna altijd aangetast hoewel slechts een derde van de patiënten klachten heeft. Meestal gaat het dan om hoesten, met soms opgeven van bloed, kortademigheid en pijn in de borstkas.

Syndroom van Churg-Strauss

Iets zeldzamere vorm van vasculitis die zich onderscheidt van de ziekte van Wegener door aanwezigheid van astma en neuspoliepen. Veel patiënten met het syndroom van Churg-Strauss hebben last van verlamingsverschijnselen. Daarnaast komen relatief vaak hartproblemen en maag-/darmbezwaren voor.

Microscopische polyangiitis

Ernstige vorm van vasculitis waarbij patiënten meestal een nierfilterontsteking hebben en vlekjes op de huid. Ter onderscheid met de ziekte van Wegener en met het syndroom van Churg-Strauss doen de neus en/of oren vrijwel nooit mee bij deze vorm van vasculitis. Als de longen meedoen is dat bij deze vorm van vasculitis vaak zeer ernstig waardoor vaak tijdelijk beademing nodig is.

BIJLAGE 2. PATIËNTENENQUÊTE

In 2002 heeft de Friedrich Wegner Stichting (FWS) in samenwerking met het Academisch Ziekenhuis van Maastricht een enquête gehouden onder 600 patiënten die bij patiëntenvereniging FWS zijn aangesloten. 478 retourneerden de enquête (80% respons)

De belangrijkste bevindingen waren:

- Bij 65% van de patiënten duurde het meer dan 3 maanden voordat ze doorverwezen werden naar een specialist; gemiddeld duurde dit 13 maanden;
- Eenmaal bij een specialist beland duurde het gemiddeld bijna 6 maanden voordat de juiste diagnose was gesteld;
- Meer dan 70% van de patiënten werd na doorverwijzing naar een specialist door deze specialist doorverwezen naar een andere specialist;
- Ten tijde van de diagnose waren gemiddeld 3,5 orgaansystemen aangetast;
- De meest genoemde orgaansystemen ten tijde van de diagnose zijn: neus/neusbijholten, nieren, oren en longen. Ook de gewrichten en ogen doen vaak mee;
- Artsen die ervaring hebben met vasculitis stellen significant sneller de diagnose;
- Ten tijde van de doorverwijzing naar de specialist zit 25% al een paar weken in de ziektewet;
- De kwaliteit van leven van vasculitispatiënten is lager dan 50 op een schaal van 0-100;
- 96% van de patiënten heeft last van bijwerkingen tijdens de behandeling van de vasculitis;
- De meest gerapporteerde bijwerkingen tijdens behandeling van de vasculitis zijn gewichtstoename, stemmingswisselingen, haaruitval, water- en zoutretentie en spierzwakte.

BIJLAGE 3. VISIE PATIËNTENVERENIGING OP DE KWALITEITSASPECTEN VAN DE DIAGNOSTIEK BIJ VASCULITIS

Inleiding

De Friedrich Wegener Stichting (FWS) is de patiëntenorganisatie voor mensen met een primaire vasculitis, waaronder die vormen die onderwerp zijn van de Richtlijn Diagnostiek Vasculitis. Het bekorten van de diagnosetijd is één van de speerpunten van de FWS omdat daardoor onnodige orgaanschade kan worden voorkomen. Een primaire vasculitis verloopt zonder behandeling in korte tijd fataal. Om voortschrijdende orgaanschade in een zo vroeg mogelijk stadium te stoppen is een snelle diagnose geboden. Toch duurt het diagnosetraject nog vaak erg lang.

Het diagnosetraject

Vasculitis is een relatief onbekende aandoening die zich in de aanloopfase vaak presenteert met weinig specifieke klachten. Hierdoor meldt de patiënt zich vrij laat bij de huisarts, die op zijn beurt pas na enige tijd doorverwijst naar een specialist. Doordat de ziekte betrekkelijk weinig voorkomt, denkt ook de specialist vaak niet direct aan vasculitis. Daar komt nog bij dat de specialist vaak onvoldoende bekend is met de nomenclatuur en classificatie van vasculitis en met het best mogelijke diagnosetraject.

In 2001 heeft de FWS in samenwerking met het Academisch Ziekenhuis Maastricht een enquête onder haar leden gehouden (600 vragenlijsten - 478 respondenten), die liet zien dat het bij 65% van de patiënten meer dan 3 maanden duurde voordat ze doorverwezen werden naar een specialist. Tegen die tijd werd 90% van de patiënten al in meer of mindere mate gehinderd bij het uitvoeren van normale activiteiten en zat 25% al een paar weken in de ziektewet.

Eenmaal bij een specialist beland duurde het gemiddeld bijna 6 maanden voordat de juiste diagnose was gesteld. Meer dan 70% van de patiënten werd na doorverwijzing opnieuw doorverwezen naar een andere specialist voordat de diagnose werd gesteld.

Dit lange diagnosetraject had voor patiënten tot gevolg dat ten tijde van de diagnose gemiddeld 3,5 orgaan-systemen waren aangetast. Het gevolg daarvan was ondermeer dat patiënten hun kwaliteit van leven gemiddeld beoordeelden als niet meer dan 50 op een schaal van 0 tot 100.

Dezelfde enquête laat zien dat bij de juiste maatregelen het diagnosetraject sneller kan. Zo zakt bij specialisten die al eerder een patiënt met systeemvasculitis hebben gehad de gemiddelde diagnoseduur van 33 weken naar 19 weken.

Het is daarom dat de FWS de Richtlijn Diagnostiek Vasculitis ziet als een uiterst belangrijke stap in de zorg voor toekomstige vasculitispatiënten.

Kwaliteitsaspecten

Om te komen tot een optimaal diagnosetraject bepleit de FWS de volgende maatregelen en kwaliteitscriteria:

De Richtlijn

- De Richtlijn Diagnostiek Vasculitis zou voortdurend onder de aandacht moeten worden gebracht van zowel medisch specialisten als huisartsen;
- Wetenschappelijk onderzoek zorgt voor voortschrijdend inzicht. Daarom zou de Richtlijn elke twee of drie jaar moeten worden aangepast aan de laatste inzichten;
- Ook de patiëntenversie van de Richtlijn kan in dat tempo worden herzien en onder de aandacht worden gebracht.

De Huisarts

Snelle doorverwijzing naar een specialist is alleen mogelijk als:

- De huisarts op de hoogte is van de Chapel-Hill-indeling van vasculitiden en het daarbij gehanteerde onderscheid tussen:
 - primaire en secundaire vasculitis;
 - lokale en systemische vasculitis;
 - wel of niet ANCA-geassocieerde vormen van vasculitis.
- De huisarts op de hoogte is van die combinatie van klachten en symptomen die de verdenking van een systemische vasculitis rechtvaardigen. Patiënten met een actieve vorm van systemische vasculitis voelen zich doorgaans ziek en presenteren zich met klachten als algehele malaise, gewichtsverlies, vermoeidheid en verminderde eetlust. Bovendien is er vaak sprake van het syndroom febris e causa ignota. Bij febris e.c.i. is er sprake van ten minste drie weken koorts met minimaal driemaal een rectale temperatuur van minstens 38,3 °C, waarbij na drie dagen van klinisch onderzoek of ten minste drie poliklinische controles, geen diagnose kan worden gesteld;
- De huisarts ook in staat is om zo snel mogelijk door te verwijzen bij het vermoeden van een vasculitis. Belangrijk daarbij is dat de huisarts ook snel de juiste specialist(en) weet te vinden. Hiertoe moet een lijst met dergelijke specialisten voor iedere huisarts toegankelijk zijn.

De medisch specialist

Voor een adequate en snelle behandeling zou het goed zijn als:

- Medisch specialisten op de hoogte zijn van de Richtlijn Diagnostiek Vasculitis en de belangrijkste conclusies en aanbevelingen daarin;
- Bij een vermoeden van vasculitis medisch specialisten met weinig of geen vasculitiservaring hulp in kunnen roepen van ervaren collega's. Deze lijst van ervaren specialisten moet dan wel bekend en toegankelijk zijn;
- Er een goede uitwisseling van kennis en ervaring is tussen specialisten met en zonder vasculitiservaring. Belangrijke uitkomsten van wetenschappelijk onderzoek kunnen expliciet onder de aandacht van perifere ziekenhuizen worden gebracht. De twee- of driejaarlijkse update van de Richtlijn kan hierbij een goed instrument zijn.

Naast het stellen van de feitelijke diagnose is het belangrijk dat de patiënt en andere betrokkenen:

- Zorgvuldig worden geïnformeerd over de diagnose en het traject dat hen te wachten staat;
- Worden gewezen op het bestaan van de FWS als bron van informatie, als behartiger van belangen van vasculitispatiënten en als een mogelijkheid voor lotgenotencontact. Primair communicatiekanaal daarbij is haar website www.vasculitis.nl;
- Expliciet aandacht krijgen voor de sociaal-psychologische aspecten van de diagnose en gewezen worden op voorhanden zijnde hulp op dit gebied.

De patiënt en de mantelzorger(s)

Meer nog dan bij veel andere aandoeningen gaat het bij primaire vasculitiden om een complexe materie met veel variabelen en onbekenden. Nog te vaak ontbreekt het patiënten en direct betrokkenen daardoor aan een zelfbewuste, door kennis geschraagde houding die hen tot een gerespecteerd gesprekspartner maakt als het gaat om hoog opgeleide en vaak onder tijdsdruk werkende specialisten. Dit geldt zowel voor het traject voorafgaande aan de diagnose als voor de periode rond de diagnose.

Daarom is het uiterst belangrijk dat:

- De patiënt zich goed kan informeren over alle aspecten die met de ontwikkeling van zijn ziektebeeld te maken hebben.

Registratie

Tot slot is de FWS van mening dat er:

- Een meldingsplicht zinvol is voor elke nieuwe diagnose van een primaire vasculitis. Dit vanwege het gebrek aan voldoende epidemiologische gegevens over primaire vasculitiden in Nederland. Hiertoe zou een centrale database en een formele aanmeldingsprocedure moeten worden ontwikkeld;
- Een lijst noodzakelijk is van alle medisch specialisten die ervaring hebben met primaire vasculitiden. Deze lijst bevat een indicatie over het aantal patiënten dat bij iedere specialist onder behandeling is.

BIJLAGE 4. VERKLARENDE WOORDENLIJST/GLOSSARIUM

amaurosis fugax

voorbijgaande blindheid van één oog in het kader van minuten durende aanvallen van voorbijgaande eenzijdige blindheid die (op grond van alle klinische gegevens tezamen) verondersteld worden te zijn ontstaan door een tijdelijke doorbloedingsstoornis van de retina. Deze kan veroorzaakt zijn door kleine emboliën vanuit atherosclerotische afwijkingen in de arteria carotis in de hals of vanuit het hart in de arteria centralis retinae en de vertakkingen daarvan, of door vaatspasmen (zeldzaam) of door vasculitis; diagnostiek als bij *transient ischemic attacks* (TIA), gericht op het opsporen van de waarschijnlijkste oorzaak om maatregelen te nemen voor preventie van retina- of herseninfarcten

ANCA

antineutrofiële cytoplasmatische antistoffen (autoantistoffen die gericht zijn tegen enzymen in het cytoplasma van neutrofiële granulocyten)

ANCA-geassocieerde vasculitis

vasculitis, waarbij in het serum van de patiënt ANCA aantoonbaar zijn. Er zijn sterke aanwijzingen dat ANCA verantwoordelijk zijn voor de vasculitis en bijbehorende weefselbeschadiging, onder andere in de nier

angina abdominalis

hevige pijn kort na de maaltijd, enige uren durend. Meestal veroorzaakt door atherosclerotische vaatvernauwingen en in zeldzame gevallen ook door vasculitis in de splanchnische arteriën; niet te verwarren met het mesenterica-superiorsyndroom bij extreem magere mensen door afknikken van de arteria mesenterica superior. Hierbij treedt met name intermitterend braken op bij maagretentie

arteriitis temporalis

segmentale vasculitis van middelgrote en grote arteriën, waarbij alle wandlagen zijn betrokken, die vooral op oudere leeftijd (> 50 jr.) voorkomt: de gemiddelde leeftijd waarop de ziekte begint is 70 jr.; m.n. de (zijtakken van) de a. carotis externa zijn aangedaan; bij 10-15% van de patiënten zijn ook de aorta en/of de viscerale vaten aangetast; in acute stadium kan de vasculitis gepaard gaan met trombose, hetgeen kan leiden tot ischemie en infarcering van de betrokken organen en weefsels; bij vasculitis van de arteria ophthalmica kan plotseling blindheid optreden; het komt relatief vaak voor in combinatie met polymyalgia rheumatica; meest voorkomende klachten zijn hoofdpijn, kaakclaudicatio, gevoelige huid op de temporale regio, haarkampijn, myalgie, artralgie, gewichtsverlies, malaise, koorts en voorbijgaand dubbelzien; meestal is er een sterk verhoogde bezinking en CRP en een lichte anemie; behandeling met corticosteroïden is effectief wat betreft de klachten; of daarmee de visus van het aangedane oog verbetert, is de vraag; het belang van het snel herkennen en geven van steroïden is vooral om het nog functionerende oog zo veel mogelijk te sparen.

syn. arteriitis gigantocellularis, reuscelarteriitis

artralgie

gewrichtspijn

artritis

ontsteking van een gewricht, vroeger ook gebruikt voor niet-ontstekingachtige aandoeningen

aseptische meningitis

ontsteking van de hersenvliezen zonder bacteriële verwekker

atrofie blanche

witte atrofische gebieden met enkele rode puntvormige zichtbare bloedvaatjes.

chondritis

ontsteking van kraakbeen

chronisch obstructief longlijden (COPD)

chronische, irreversibele en meestal progressieve luchtwegobstructie ten gevolge van een abnormale ontstekingsreactie na blootstelling aan schadelijke prikkels of gassen, vnl. sigarettenrook, met als gevolg verminderde maximale expiratoire luchtstroom en beperking van de ventilatoire capaciteit; de mate van luchtwegobstructie kan variëren in intensiteit; COPD omvat twee groepen van afwijkingen, die vaak in onderlinge samenhang voorkomen: het ene uiteinde van het spectrum is chronische bronchitis (incl. bronchiolitis), het andere uiteinde is emfyseem; bij chronische bronchitis is het bronchiale epitheel aangetast: gestoorde mucociliaire klaring en toegenomen slijmproductie en irreversibele bronchusobstructie; als alveolaire structuren ten gevolge van proteolytische enzymen permanent beschadigd raken, is er sprake van emfyseem; door collaps van perifere luchtwegen draagt dit emfyseem bij tot de luchtwegvernauwing.

chronische otitis media

chronische ontsteking van het middenoor; twee klinische varianten:

- met trommelvliesperforatie en langdurige afscheiding uit het oor;
- met cholesteatoom met of zonder afscheiding; symptomen zijn o.a. een purulente en stinkende otorroe, verminderd gehoor en soms oorsuizen; therapie: schoonhouden en oordruppels en bij cholesteatoom operatieve verwijdering;.

variant 2 valt buiten het bestek van deze richtlijn, hangt niet samen met vasculitis.

chronische sinusitis

chronische (> ca. 1 maand bestaande) ontsteking van de neusbijholten, gekenmerkt door verdikking van de slijmvliesbekleding en overmatig secret in de sinus (rinorroe); meestal betreft het ten minste de sinus maxillaris, maar het kan ook samengaan met ontsteking van de ethmoïdcellen, sinus frontalis en/of sphenoidalis.

Churg-Strauss, syndroom van

syn. eosinofiele granulomateuze vasculitis; necrotiserende gesystematiseerde vasculitis met granulomen in de vaatwand en eosinofilie; vorm van polyarteriitis nodosa waarbij ook de capillairen en venulen zijn aangetast; geschatte prevalentie 1,3 per 100.000; het ontstekingsproces heeft deels een granulomateus karakter met infiltratie van eosinofiele granulocyten; gaat o.a. gepaard met astmatische verschijnselen, koorts en huidafwijkingen; soms is er ook massieve infiltratie van de tractus digestivus; deze eosinofiele gastro-enteritis kan aanleiding geven tot buikpijn, diarree en bloedverlies; kenmerkend is de aanwezigheid van antineutrofiële cytoplasmatische antistoffen (ANCA); histologische bevestiging van de diagnose kan meestal worden verkregen met een biopsie van een aangetast orgaan (meestal nieren, neus, longen en/of huid/spier/fascie); de behandeling is primair conservatief en bestaat uit corticosteroïden in combinatie met cytotoxische geneesmiddelen (o.a. cyclofosfamide, methotrexaat); alleen bij complicaties is chirurgisch ingrijpen geïndiceerd.

cryoglobulinemie

aanwezigheid van cryoglobuline in het bloed, waarbij precipitaatvorming in de kleine vaten kan worden uitgelokt, resulterend in vasculitis en ulceraties van de huid

Cogan, syndroom van

Snel progressieve, tweezijdige labyrinthitis met ernstige cochleaire perceptiedoofheid, tinnitus, duizeligheid en interstitiële keratitis. Cogan'syndroom komt vaak voor i.c.m. polyarteriitis nodosa, Wegenergranulomatose of reumatoïde artritis.

conjunctivitis

ontsteking van de tunica conjunctiva, bindvliesontsteking

cutane leukocytoclastische vasculitis/cutane leukocytoclastische angiitis

ziektebeeld, gekenmerkt door aantasting van de capillairen en de postcapillaire venulen; gepaard met fibroïde necrose van de bloedvatwand, extravasatie van erythrocyten en infiltratie van polymorfonucleairen waarbij verval van de kernen ofwel 'leukocytoclasie' optreedt; klinisch beeld variabel

dacryoadenitis

traanklierontsteking

dacryocystitis

traanzakontsteking

myositis/dermatomyositis/polymyositis

groep van zeldzame ziekten met ontsteking van spieren als gemeenschappelijk kenmerk; drie meest voorkomende aandoeningen zijn dermatomyositis (DM), polymyositis (PM) en sporadisch voorkomende inclusionbodymyositis (sIBM). DM en PM zijn auto-immuunziekten; de etiologie van sIBM is onduidelijk. Een inflammatoire bindweefselziekte (RA, sclerodermie, SLE, MCTD, Sjögren) is een risicofactor voor PM en in mindere mate voor DM en sIBM

ductus nasolacimalis-stenose

vernauwing van het traankanaal

ecchymose

kleinvlekkige bloeding in de huid of in een slijmvlies

encefalopathie

diffuse functiestoornis van de hersenen leidend tot veranderd gedrag of bewustzijn, vaak op grond van metabole ontregeling

endotheelzwellling

volumetoename van endotheelcellen. Gevolg/kenmerk van ontsteking.

eosinofiele granulomateuze vasculitis
zie Churg-Strauss, syndroom van

episcleritis
ontsteking van de weefsels die de sclera bedekken, of van de buitenste scleralelaag

erythrocyten extravasatie
Uittreden van erythrocyten uit de bloedbaan in het stroma als gevolg van vaatwandbeschadiging (bij vasculitis)

exantheem ('rash')
uitslag van de huid, dikwijls als symptoom van een acute infectieziekte (mazelen, roodvonk, tyfus, vlektyfus, enz.), bestaande uit erythemateuze maculae en/of papels.

fibrose
woekering van bindweefsel. Littekenvorming met overmatige verbindweefseling met als gevolg verder verlies van structuur en functie

geïsoleerde cerebrale vasculitis
vasculitis die zich beperkt tot de intracraniële vaten; met als gevolg ischemie in meerdere vaatterritoria in de hersenen met bijbehorende neurologische (uitvals)verschijnselen

geïsoleerde pauci-immuun pulmonale capillaritis
vasculitis in de long zonder positieve p-ANCA

geïsoleerde neuropathische vasculitis
vasculitis die zich beperkt tot de vasa nervorum; met als gevolg ischemie van en daardoor uitval van wisselende combinaties van perifere zenuwen (een zogenaamde multipele mononeuropathie)

granulomateuze vasculitis
intra- en perivasculaire necrotiserende granulomateuze ontsteking van de kleine bloedvaten; tast in de regel de bovenste en onderste luchtwegen plus de nieren aan; meest voorkomende vorm is de ziekte van Wegener

granuloom
Relatief circumscript aggregaat van histiocyten en soms reuscellen, met meestal tevens lymfocyten en macrofagen; ontstaat meestal t.g.v. het persisteren van infectie (intracellulaire pathogenen, bv. tbc), (lichaamsvreemd) antigeen of toxisch materiaal op een bepaalde plaats; vb. talk, silica, asbest, of (e.c.i.) bij sommige vasculitiden

henoch-schönleinsyndroom
systemische vasculitis van de kleine vaten, met het debuut voor het 20e levensjaar, gekenmerkt door niet-trombopenische palpabele purpura, op nates, benen en romp (henoch-schönleinpurpura, ook wel allergische purpura, anafylactische purpura of non-trombocytopenische purpura genoemd), gepaard gaande met artritis of artralgie, glomerulonefritis met (macroscopische) hematurie en proteïnurie, en buikpijn, soms met gastro-intestinale bloedingen. Da aandoening; de diagnose wordt gesteld op het klinisch beeld en bevestigd door IgA-deposities bij immunofluorescentieonderzoek van huid en/of nieren.

hypersensitivity/leukocytoclastic/allergic vasculitis/angiitis

vorm van 'kleinevatenvasculitis'; kan geïsoleerd voorkomen in de long en kan worden geïnduceerd door bepaalde geneesmiddelen zoals propylthiouracil en fenytoïne, of wordt soms gezien in samenhang met bepaalde infecties of maligniteiten; variant van leukocytoclastische vasculitis

immuuncomplexziekte

complement- en effectorcelgemedieerde weefselschade door neerslag van immuuncomplexen; bij persisterende infecties (bv. lepra, malaria), auto-immuniteit (bv. reumatoïde artritis, SLE) of antigeeninhalatie (allergische alveolitis)

infarctcoagulatieneecrose

necrose van een (deel van) een orgaan of van weefsel door plaatselijke ischemie a.g.v een arteriële afsluiting die niet wordt gecompenseerd door collaterale circulatie; de afsluiting wordt doorgaans veroorzaakt door plaatselijke vaatvernauwing door plaquevorming (atherosclerose) in combinatie met trombosevorming. Kan ook t.g.v. vasculitis

infiltraat

plaatselijk ontstekingsproces waarbij ontstekingscellen en exsudaat het bindweefselinterstitium in grote aantallen bevolken

interstitiële/alveolaire bloeding

bloeding, meestal uit capillairen, in het interstitiële stroma tussen epitheliale structuren, respectievelijk, de alveolaire ruimte

ischemische colitis

colitis door plotseling optredende ischemie

geïsoleerde pauci-immuun pulmonaire capillaritis

vorm van vasculitis in de long zonder positieve p-ANCA, waarbij andere diagnoses zijn uitgesloten en bij follow-up van enkele jaren geen aanwijzingen zijn verkregen voor een mogelijk onderliggende systeemziekte

Kawasaki, ziekte van

syn. mucocutaan lymfekliersyndroom. acute necrotiserende arteriitis van de kleine en middelgrote vaten op de kinderleeftijd, gekenmerkt door langer dan 5 dagen bestaande koorts, conjunctivitis, exantheem (zwellings en erytheem van handen en voeten, gepaard gaand met vervelling van de huid van de vingertoppen), vergrote lymfeklieren in de hals, enantheem (aardbeitong, rood mondslijmvlies [stomatitis]), afwijkingen aan de lippen en slijmvlies van de mond, gewrichtspijnen. Deze aandoening geeft een verhoogd risico op het ontstaan van coronair aneurysm.

keratoconjunctivitis sicca

droge keratoconjunctivitis, met stoornis in de traansecretie, bij syndroom van Sjögren

leukoadhesie

het plakken van witte bloedcellen aan de vaatwand

leukocytoclasie

uiteenvallen van neutrofiële granulocyten herkenbaar aan achterblijven van kernfragmenten ('kernpuin')

livedo (racemosa)

zeldzaam ziektebeeld met netvormige, blauwrode, blijvend aanwezige erythemen, door veranderingen van diepere huidvaten. Bij livedo racemosa is het netwerk onderbroken, met soms ook bliksemschichtfiguren. Een andere aandoening is livedo reticularis: het betreft hier een ononderbroken netwerk van de huid dat vermindert bij opwarmen van de huid. Dit heet ook wel cutis marmorata en is een fysiologisch verschijnsel.

lymfocyttaire vasculitis

vaatwandbeschadiging door lysosomale enzymen van geactiveerde macrofagen; diagnose wordt gesteld op basis van histologisch beeld: ontstekingsinfiltraat van lymfocyten en macrofagen in vaatwand; immunocomplexen spelen pathofysiologisch geen rol

mastoïditis

ontsteking van het slijmvlies in de luchthoudende ruimten en van het bot van de processus mastoideus

mononeuritis (multiplex)

neuropathie van ten minste twee afzonderlijke zenuwen

mucocutaan lymfekliersyndroom

zie Kawasaki, ziekte van

myalgie

spierpijn in rust of bij activiteit

myelitis transversa

ontsteking van het ruggenmerg met uitvalsverschijnselen onder het niveau van de myelitis

myelopathie

ziekte van het ruggenmerg

myopathie

spieraandoening, gedifferentieerd in endocriene, genetische, metabole, paramaligne, tumoreuze, toxische of iatrogene spieraandoeningen en een restgroep

necrose

dood weefsel

necrotiserende sarcoïde granulomatose

variant van nodulaire vorm van sarcoïdose met kenmerken van ziekte van Wegener

nefritisch syndroom

klinisch beeld met hematurie (micro- of macroscopisch), proteïnurie $\geq 0,3$ g/24h en een gestoorde nierfunctie. Vaak gaat dit beeld gepaard met hypertensie maar ontbreken de forse oedemen en het sterk verlaagde serumalbumine en verhoogde cholesterol

nefrotisch syndroom

klinisch beeld met oedemen en/of ascites in combinatie met proteïnurie meestal $> 3,5$ g/24h en een verlaagd serum albumine en hoog cholesterol. Bij proteïnurie $> 3,5$ g/24h maar zonder de klinische verschijnselen en een normaal serumalbumine spreekt men van nefrotische proteïnurie (*nephrotic range proteinuria*)

neuspoliep

gesteelde slijmvlieshyperplasie met oedeem in het stroma

panvasculitis

ontsteking van alle lagen van de vaatwand

periarteriitis

ontsteking van de buitenste lagen van een arterie en de naaste omgeving

zie ook periarteriitis nodosa, perivasculitis

pericarditis

ontsteking van het pericard, al of niet gepaard met vorming van exsudaat in het hartzakje of met fibrineuze verklevingen; men spreekt van harttamponnade als het hart in zijn pompfunctie wordt belemmerd (constrictieve pericarditis) door de ophoping van vloeistof in de pericardiale ruimte concentrische compressie van het hart ontstaat en het hart hierdoor niet meer kan uitzetten; hierdoor treedt forward failure op, daalt de bloeddruk (shock) en ontstaat ischemie van het hart

perivasculitis

ontsteking van de tunica adventitia en (of) van het omgevende weefsel

petechie

puntvormige huidbloedingen

polyarteriitis nodosa

systemische, necrotiserende ontsteking van kleine en middelgrote musculaire arteriën, met segmentale lokalisatie en predilectie voor vertakkingen; in sommige gevallen kunnen de begeleidende venen in de ontsteking betrokken worden; in acute stadium kan de vasculitis gepaard gaan met trombose, hetgeen kan leiden tot ischemie en infarcering van de betrokken organen en weefsels; de segmentaal gelokaliseerde necrose van de vaatwand kan leiden tot multipele aneurysmata, waaraan de term 'nodosa' is ontleend; er lijkt een verband te zijn met virale infecties; bij 20-50% is er associatie met hepatitis B en is de patiënt positief voor HbsAg; de meeste patiënten met polyarteriitis nodosa klagen over malaise, spierzwakte, gewichtsverlies, koorts, artralgieën en neuropathiën ; bij 60-80% van de patiënten zijn er ook gastro-intestinale symptomen, zoals buikpijn, misselijkheid, braken, diarree,

rectaal bloedverlies of zelfs een min of meer klassieke angina abdominalis; de vasculitis gaat vaak gepaard met de vorming van aneurysmata, die spontaan kunnen ruptureren met als gevolg een levensbedreigende intra- en/of retroperitoneale bloeding; de diagnose wordt gesteld op het klinisch beeld in combinatie met typische angiografische afwijkingen (multipole aneurysmata op een angiogram (bij 60-80% van de patiënten aanwezig) en histologische afwijkingen van een aangetast orgaan (bijv. huid-, spier-, fasciebiopsie en/of een N. suralis-biopsie); de behandeling bestaat uit corticosteroïden, in combinatie met cytotoxische geneesmiddelen als cyclofosfamide; in ernstige gevallen wordt plasmaferese aan de behandeling toegevoegd; alleen bij complicaties is chirurgisch ingrijpen geïndiceerd; indien polyarteriitis nodosa optreedt in het kader van een hepatitis B-infectie bestaat de behandeling uit de combinatie van vidarabine, interferon alfa, plasmaferese en (kortdurend) prednisolon.
zie ook mucocutaan lymfekliersyndroom, allergische vasculitis

polyneuropathie

symmetrische aandoening van een aantal perifere zenuwen. 1) demyeliniserende perifere neuropathie: de myelineschede van het axon is aangetast, het axon zelf blijft in eerste instantie gespaard; 2) axonale degeneratie: de axonen (m.n. de lange axonen naar handen en voeten) van de motorische en sensorische zenuwcellen zijn aangetast; 3) neuronopathie: het dorsale sensibele ganglion is primair aangetast door antineuronale antilichamen

precipiterende antistof

antistof die met een bepaald antigeen een immuuncomplex vormt dat kan leiden tot vasculitis, artritis of myalgie; o.a. voorkomend bij infecties met RS-virus, hepatitis B; immuuncomplexvorming is ook mogelijk door nauwe verwantschap van virusantigeen en structureel lichaamseiwit, dat dan als antigeen wordt beschouwd

purpura

bloeduitstortingen in de huid of slijmvliezen

raynaudfenomeen

Bleekheid van de acra, veroorzaakt door verminderde bloedtoevoer als gevolg van spasmen van de bloedvaten, gevolgd door cyanose als reactie op koude-expositie en in de herstelfase erytheem. Onderliggende oorzaken kunnen zijn collageenziekten, neurovasculaire aandoeningen, occlusieve vaataandoeningen, intoxicaties en dergelijke. Indien geen oorzaak wordt gevonden, spreekt men van de ziekte van Raynaud

reumatoïde artritis

chronische inflammatoire gewrichtsaandoening met onbekende oorzaak, vnl. in de gewrichten, m.n. kleine hand- en voetgewrichten; wordt gezien als een auto-immuunaandoening die in de loop van een aantal jaren ontstaat, resulterend in microvasculaire beschadiging en chronische ontsteking van de synovia; immunologisch spelen zowel cellulaire als humorale reacties (reumafactoren) een rol; synoviitis gaat na verloop van tijd gepaard met pijn en zwelling van de gewrichten, soms ook van de peesscheden en slijmbeurzen; op den duur worden ook het kraakbeen en onderliggende bot aangetast en ontstaat ter plaatse osteoporose en erosie van het bot; extra-articulaire verschijnselen zijn serositis (pleuritis, pericarditis)

reumatoïde vasculitis

necrotiserende vasculitis van de kleine arteriën en arteriolen met gegeneraliseerde extravasculaire verschijnselen bij reumatoïde artritis met als kenmerkende symptomen polyneuropathie, leukopenie, koorts, episcleritis, vermagering en *nail-fold lesions*; de diagnose berust op het klinisch beeld in combinatie met angiografische en histologische bevestiging van vasculitis; de behandeling is primair conservatief en bestaat uit corticosteroïden in

combinatie met cytotoxische geneesmiddelen als cyclofosfamide. Alleen bij complicaties (perforatie) is chirurgisch ingrijpen geïndiceerd

scleritis

ontsteking van de sclera

significante hematurie

het bij herhaling bij microscopische beoordeling van het urinesediment vinden van meer dan 1-2 erythrocyten bij 400x vergroting. De beoordeling van het bestaan van erythrocyturie met behulp van kwalitatief urineonderzoek middels dipstick is meestal wel sensitief maar slechts matig specifiek voor het bestaan van erythrocyturie en dient derhalve bij positieve uitslag altijd te worden bevestigd middels microscopische beoordeling van het urinesediment

sjögrensyndroom

immuunziekte, kan primair voorkomen (ziekte van Sjögren) of secundair (syndroom van Sjögren), namelijk bij andere aandoeningen, zoals reumatoïde artritis, lupus erythematodes disseminatus en sclerodermie; bij histopathologisch onderzoek is er een destructie van traan- en speekselklieren door een lymfocytair infiltraat; patiënten klagen over kenmerkende klachten als droge ogen (xeroftalmie), droge mond (xerostomie; met of zonder speekselklierzwellings), droge vagina en voorts over algehele malaise, hoge vermoeibaarheid en gewrichtspijnen; diagnose: kenmerkende afwijkingen van het lipbiopt, verminderde traanproductie (schirmertest) en het voorkomen van bepaalde antinucleaire antistoffen; therapie: hoofdzakelijk symptomatisch, met kunsttranen en kunstspeeksel; ernstigere complicaties (longen, centraal zenuwstelsel) kunnen met corticosteroïden worden behandeld

subglottische tracheastenose

vernauwing van de luchtpijp direct onder het strottenhoofd (stemspleet)

systemische lupus erythematodes (SLE)

chronische immuuncomplexziekte die in vrijwel alle organen kan optreden, vnl. bij jonge vrouwen. Naast SLE onderscheidt men twee andere subtypen van lupus erythematodes (LE), die minder ernstig zijn: cutane discoïde LE (CDLE), waarbij alleen de huid is aangedaan, en lupus erythematodes subacutus (subacute LE), waarbij de huid een primaire rol speelt, maar ook autoantistoffen aantoonbaar zijn en vaak gewrichtsklachten optreden.

LE is een auto-immuunziekte met de vorming van antistoffen tegen zeer veel celcomponenten, m.n. zgn. antinucleaire antilichamen (ANA's); deze binden zich aan o.a. DNA, RNA en kerneiwitten; hiervan worden antilichamen tegen dubbelstrengs DNA en een RNA-eiwitcomplex SM alleen bij SLE gevonden; zij spelen daardoor een rol in de classificatie van SLE; hierbij ontstaan immuuncomplexen, die neerslaan in vaten (vasculitis) van diverse organen en nieren (glomerulonefritis); waardoor deze auto-immuunfenomenen ontstaan is niet bekend; wel is duidelijk dat omgevingsfactoren, zoals expositie aan (zon)licht, geneesmiddelen en bepaalde virusinfecties, de ziekte kunnen luxeren

systemische sclerodermie (ssc)

overmatige vorming en afwijkende samenstelling van collageen in huidvaten, bindweefsel en interne organen door abnormaal functioneren van fibroblasten; gaat gepaard met een disfunctionerend immuunsysteem; mogelijk erfelijke predispositie; sclerose kan zowel systemisch (uitbreiding in diverse interne organen) als circumscript (beperkt tot omschreven plekken) zijn

Takayasu, syndroom van

syn. pulseless disease, aortaboogsyndroom. Necrotiserende en deels granulomateuze arteriitis, gepaard gaand met reuzencellen, vooral gelokaliseerd in de thoracale aorta en de proximale segmenten van de grote hoofdhalsarteriën; komt vnl. voor bij jonge vrouwen van Aziatische afkomst; kan gepaard gaan met trombose, hetgeen kan leiden tot ischemie en infarctering van de betrokken organen en weefsels; in de beginfase van de ziekte zijn de klachten weinig specifiek: moeheid, koorts, gewichtsverlies en artralgieën; later kunnen ischemische klachten van armen en benen, renovasculaire hypertensie en (zelden) visusstoornissen en buikpijn ontstaan; de diagnose wordt gesteld op het angiogram waarbij focaal of diffuus spoelvormige vernauwingen van de aangetaste vaten worden gezien. Ook met CT scan en MRA kan de diagnose worden gesteld en kan het ziekteproces worden vervolgd; de initiële behandeling bestaat uit hoge doses corticosteroïden; bij ca. 40% van de patiënten zijn aanvullende cytotoxische geneesmiddelen als methotrexaat nodig om een complete remissie te induceren; chirurgie is voorbehouden aan patiënten bij wie de ziekte niet meer actief is maar bij wie fibrosering is opgetreden, en bestaat bij voorkeur uit bypassprocedures

trombose

intravasculaire vorming van een bloedstolsel (trombus) waardoor de bloedbaan verstropt raakt

urticariële vasculitis

immuuncomplexziekte met neerslag van circulerende complexen in de bloedvatwanden; histologisch: leukocytoclastische vasculitis)

uveïtis (anterior/granulomateus/intermediair)/choroïditis/multifocale retinitis

- ontsteking van de uvea, vaak als voor iridocyclitis gebruikt;
- ontsteking van uvea + retina + n. opticus + corpus vitreum

valvulitis

ontsteking van een hartklep

vasculitissyndroom

aandoening, gekenmerkt door ontsteking en necrose van de vaatwand; verschillende organen kunnen bij het ziekteproces betrokken zijn; verschijnselen als koorts, vermagering, glomerulonefritis en huidafwijkingen doen de diagnose vermoeden; onderverdeling in vier groepen: polyarteriitis nodosa, leukocytoclastische vasculitis, granulomateuze vasculitis en reuscelarteriitis

Zie ook: eosinofiele granulomateuze vasculitis

vasitis

ontsteking van een bloedvat (vasculitis)

ontsteking van de ductus (vroegere naam: vas) deferens

Weber-Christian, ziekte van

vasculitis van de subcutis met secundair lobulaire panniculitis en vetcelnecrose, waarschijnlijk t.g.v. een immunologisch proces

wegenergranulomatose

necrotiserende granulomateuze segmentale van de luchtwegen (neus, nasofarynx, neusbijholten, longen), gepaard gaand met haardvormige necrotiserende vasculitis van middelgrote en kleine arteriën en necrotiserende glomerulonefritis; andere additionele orgaanlocalisaties zijn de gewrichten, het middenoor, de ogen, de huid, het centraal zenuwstelsel en het hart; de aandoening kan ook alleen tot de longen beperkt blijven; de oorzaak is onbekend; de aanwezigheid van ANCA's is niet specifiek; geschatte prevalentie 5,3 per 100.000; bij de aandoening is zonder behandeling snel progressief met een gemiddelde overlevingsduur van ca. 5 mnd.; meer dan 90% overlijdt < 2 jaar; de diagnose berust op het klinisch beeld, waarbij een positieve ANCA de diagnose ondersteunt; histologische bevestiging kan worden verkregen met een biopt van een aangetast orgaan (meestal nieren, neus, longen en/of huid/spier/fascie); de behandeling is primair conservatief en bestaat uit corticosteroïden in combinatie met cytotoxische geneesmiddelen als cyclofosfamide of (bij milde vormen) methotrexaat; alleen bij complicaties is chirurgisch ingrijpen geïndiceerd.

syn. granuloma gangraenescens

BIJLAGE 5. BESCHRIJVING LITERATUURSEARCHES

Er is gebruik gemaakt van de PICO methodiek.

P=patiënt, I=interventie, C=comparison, O=outcome

Startjaar voor de zoekacties was 1966, voor de P zijn in Medline de volgende zoektermen gebruikt:

2	55868	explode "vasculitis"/ all subheadings
3	1835	explode "skin-tuberculosis"/ all subheadings
4	120	erythema near1 induratum
5	172	erythema near1 elevatum
6	56	cutan* near pan
7	133	cutaneous near polyarteritis near nodosa
8	17274	vasculitis
9	63335	#2 or #3 or #4 or #5 or #6 or #7 or #8
10	80	explode "Erythema-Induratum"/ all subheadings
11	63335	#2 or #3 or #4 or #5 or #6 or #7 or #8 or #10

De verzameling van set 11 is vervolgens gecombineerd met termen passend bij de diverse uitgangsvragen. Een uitzondering hierop vormt de aantasting van de gewrichten. Hiervoor is niet de algemene P gebruikt maar alleen de aandoening die omschreven wordt als de ziekte van Wegener. Dit beeld is gezocht via Wegener* in ti,ab,mesh.

Voor deze richtlijn geldt I=diagnose. De inperking tot studies die over diagnose van vasculitis handelen per orgaan is op meerdere manieren gedaan:

1. door de subheading diagnosis, radiology, pathology, physiopathology, cerebrospinal-fluid direct aan de trefwoorden voor vasculitis te koppelen (=P/sh);
2. door gebruik te maken van het "diagnose filter" = verzameling van zoektermen waarmee diagnostische studies in medline kunnen worden opgespoord. (=P + filter diagnose);
3. zoeken naar de diagnostische mogelijkheden behorend bij deze klachten/symptomen van dit orgaan worden genoemd. b.v. explode "Biopsy"/ all subheadings or explode "Immunohistochemistry"/ all subheadings. (=diagnose optie 3).

De opsplitsing van de publicaties per orgaan(systeem) is op de volgende 3 manieren gebeurd:

1. Het resultaat van stap 1 of stap 2 wordt vervolgens gecombineerd met de set waarin het orgaan (incl orgaanonderdelen) in zieke resp normale toestand is gezocht. b.v. combinatie met explode "Skin"/ all subheadings or explode "Skin-Diseases"/ all subheadings. (=orgaan optie 1);
2. Of klachten/symptomen behorend bij het orgaan optreden b.v. purpura or gangrene or ulceration? or ulcerative lokaal of op afstand (=orgaan optie 2).

De resultaten zijn opgesplitst in de diverse studietypen (systematische reviews, meta-analyses, reviews, observationele studies, journal articles).

In schema: P + (P/sh or (P+filter diagnose) or (diagnose optie 3)) + ((orgaan optie1) or (orgaan optie2)) + studietypen.

Tabel 1. Literatuurzoektermen per orgaan

Orgaan	Orgaan optie 1	Orgaan optie 2 (klachten symptomen)*	Specifieke diagnostische opties per orgaan*
Gewrichten	explode "arthritis"/all or explode "arthralgia"/all or "spondylarthritis"/all and ((manifestation? or symptom?) in ti,ab)	explode "arthritis"/complications or explode "arthralgia"/complications or "spondylarthritis"/complications	
Huid	explode "Skin"/all or explode "Skin-Diseases"/all	explode "Skin-Manifestations"/all or explode "Fever"/all or "Fatigue"/all	explode "Biopsy"/ all
Nefrologie	explode kidney/all or explode "Kidney-Diseases"/all	"Anti-Glomerular-Basement-Membrane-Disease"/all or "Goodpasture-Syndrome"/all or "Basement-Membrane"/immunology or "Purpura-Schoenlein-Henoch"/all or "Cryoglobulinemia"/all	"Antibodies-Antineutrophil-Cytoplasmic"/all or "Cryoglobulins"/all or "Radiopharmaceuticals"/all or explode "Diagnostic-Techniques-Surgical"/all or explode "Staining-and-Labeling"/all or explode "Fluoresceins"/all or explode "Fluorescent-Antibody-Technique"/all
Immunologie	explode "Immune-System-Diseases"/all	"Anti-Glomerular-Basement-Membrane-Disease"/all or "Goodpasture-Syndrome"/all or "Purpura-Schoenlein-Henoch"/all or "Cryoglobulinemia"/all	"Antibodies-Antineutrophil-Cytoplasmic"/all or "Cryoglobulins"/all
KNO	explode "Sinusitis"/all or "Epistaxis"/all or explode "Nasal-Septum"/all or "Oral-Ulcer"/all or explode "Ear-Diseases"/all or explode "Ear"/all	explode "Hearing-Loss"/all or "Epistaxis"/all or explode "Sinusitis"/all	"Diagnostic-Techniques-Otological"/all
Long	explode "Respiratory-System"/all or explode "Respiratory-Tract-Diseases"/all	explode "Signs-and-Symptoms-Respiratory"/all or "Chest-Pain"/all or (explode "Pain" tree: 3/all and explode "Thorax"/all) or "Ulcer"/all or "Hemorrhage"/all or pleuritis in ti,ab	"Bronchoalveolar-Lavage"/all or "Bronchoalveolar-Lavage-Fluid"/all or explode "Diagnostic-Techniques-Respiratory-System"/all or explode "Tomography-X-Ray-Computed"/all or "Radiography-Thoracic"/all or explode "Lung-Volume-Measurements"/all or explode "Spirometry"/all
Oog en orbita	explode "Eye"/all or explode "Eye-Diseases"/all	"Scleritis"/all or explode "Conjunctivitis"/all or explode "Blindness"/all or explode Retinal-Diseases/all or "Exophthalmos"/all or "Granuloma-Plasma-Cell-Orbital"/all or "Lacrimal-Apparatus-Diseases"/all or "Dacryocystitis"/all or explode "Ophthalmoplegia"/all or "Corneal-Ulcer"/all or explode "Uveitis"/all or "Retinal-Vein-Occlusion"/all	"Indocyanine-Green"/all or "Fluorescein"/all or explode "Magnetic-Resonance-Imaging"/all or explode "Tomography-X-Ray-Computed"/all or "Tomography-Optical-Coherence"/all or explode "Ultrasonography"/all or Visual-Fields/all or explode "Visual-Acuity"/all or explode "Electrophysiology"/all or explode "Diagnostic-Techniques-Ophthalmological"/all
Centraal	"Central-Nervous-System-	"Headache"/all or explode "Brain-Ischemia"/all or explode	Cerebral-Angiography"/all or explode "Magnetic-

Orgaan	Orgaan optie 1	Orgaan optie 2 (klachten symptomen)*	Specifieke diagnostische opties per orgaan*
zenuw- stelsel	Diseases"/all or explode "Peripheral-Nervous-System- Diseases"/all or explode "Cranial-Nerve-Diseases"/all	"Neurobehavioral-Manifestations"/all or explode "Mononeuropathies"/all or explode "Neurologic- Manifestations"/all	Resonance-Imaging"/all or explode "Tomography-X-Ray- Computed"/all or explode "Ultrasonography"/all
Kinderen	Zoekfilter Child + een van de hierboven aangegeven orgaansystemen	Zoekfilter child + een van de hierboven aangegeven klachten/symptomen	Zoekfilter Child + een van de hierboven aangegeven diagnostische opties

* n.b. indien aangegeven optie algemeen is, is inperking tot desbetreffende orgaan gerealiseerd

Gewrichten

Hiervoor werd een zoekstrategie verricht in medline vanaf 1966 tot 14 februari 2007).

Gezien het beperkte aantal relevante artikelen dat verkregen werd met deze search is dit aangevuld met recente literatuur; gezocht werd op de term vasculitis in combinatie met de termen artralgie, arthritis, myopathy, muscle biopsy.

Huid

Op 5 juni 2005 werd gezocht in de literatuurdatabase Medline. De zoekstrategie is op te vragen bij het CBO en is als volgt samengevat: Gezocht werd vanaf 1966 naar de volgende zoekwoorden: vasculitis, diagnose algemeen, diagnose na klachten, diagnose via biopsie, beste diagnosestudies, diagnose via immunohistochemie, cutane PAN, PAN, huid, en alle bovengenoemde klinische verschijnselen van vasculitis van de huid. Hierna werden de systematische reviews geselecteerd evenals epidemiologische, case-control, cohort en observational studies. De zoekterm diagnostiek en differentiele diagnose werden nog toegevoegd. Gezien de grote hoeveelheid werd de zoekactie ingeperkt tot vanaf 1990. Na taalbeperking tot het Engels, Duits, Frans en Nederlands bleven 90 artikelen over waarvan de abstracts door twee personen onafhankelijk van elkaar zijn beoordeeld.

Nieren

Er is primair gezocht in Medline met de termen 'vasculitis' [MESH] in combinatie met 'proteinuria' [MESH], 'hematuria' [MESH], en 'renal failure' [MESH] of 'kidney failure' [MESH]. Ook werd nog met de termen 'small vessel vasculitis' en 'systemic necrotizing vasculitis' (beide zijn geen MESH term) gezocht, echter dit leverde geen extra referenties op. Uiteindelijk werd de term 'vasculitis' in de zoekstrategie nog vervangen door de naam van de afzonderlijke vormen van kleinevatenvasculitis, waarbij bij 'Henoch-Schönlein purpura' [MESH] 'adult' [MESH] werd toegevoegd. Dit leverde een selectie van ruim 800 artikelen op die verder zijn geselecteerd en voor alle deelvragen (4a, 4b en 4c) van dit hoofdstuk zijn gebruikt. Bovendien werden de referentielijsten van artikelen die betrekking hadden op het onderwerp en voor lezing waren geselecteerd, nagelopen op verwijzingen die niet in de selectie naar boven waren gekomen.

Longen

Er is een systematisch literatuuronderzoek gedaan naar pulmonale vasculitis met behulp van de Medline en Embase database. Geselecteerd is op studies met 5 of meer patiënten. De meeste literatuur betreft pulmonale vasculitis in het kader van primair systemische vasculitiden. Primair geïsoleerde vormen van pulmonale vasculitis zijn uitermate zeldzaam en hierover is met de gestelde zoekvragen geen literatuur gevonden; wel werd informatie verzameld uit bekende reviewartikelen over dit onderwerp en uit leerboeken.

Centraal zenuwstelsel

Er is een systematisch literatuuronderzoek gedaan naar cerebrale vasculitis en vasculitis neuropathie met behulp van Medline gericht op symptomatologie (zie bijlage). Daarnaast zijn de referentielijsten van gevonden artikelen en bekende monografieën over dit onderwerp (JW Schmidley, Central Nervous System Angiitis, 2000 Butterworth Heinemann en DS Younger, Vasculitis and the Nervous System,

Neurologic Clinics November 1997) doorzocht op relevante artikelen. Geselecteerd is op (kleine) series patiënten met geïsoleerde vasculitis van het centrale of perifere zenuwstelsel. Bewust zijn patiënten met systemische vasculitis voor deze vraag uitgesloten om symptomen die het gevolg zijn van systemische ziekteactiviteit of metabole complicaties van een systemische vasculitis uit te sluiten. Single case reports zijn weggelaten omdat die vaak bedoeld zijn om juist ongewone of bijzondere aspecten van een patiënt met vasculitis van het zenuwstelsel te belichten. Dit zou teveel de nadruk op de verkeerde (want zeer zeldzame) symptomen leggen.

Kinderen

In oktober 2005 werd een systematische search gedaan op het CBO, aangevuld met een recente search via Pubmed. Gezocht werd vanaf 1966, in Engelse, Franse en Duitse taal. Daarbij werden de volgende zoekwoorden gebruikt: *vasculitis, children, eye, skin, ear, nose, throat, pulmonary, neurologic, kidney*, met bij iedere categorie een onderverdeling in *symptoms* en *differential diagnosis*.

BIJLAGE 6. EVIDENCE TABELLEN

Evidence-tabel huid

Auteur	Jaartal	Studiedesign	Chapel Hill	Type vasc. ¹	Prim. vraagstelling ²	Sec. vraagstelling ²	Gouden standaard	Aantal ptn	Leeftijd ptn	Resultaten	Niveau bewijs
Guillevin	1999	Retro-spectief 27 en prospectief 69, niet gerandomiseerd	Ja	Medium en small (Churg-Strauss)	Klin. manifestaties, progn. factoren en lange termijn outcome		Asthma Eosinofilie, >1500mm ³ of >10% en klin. verschijnselen passend bij vasc. +/- hist. bevest.	96	14-74 jr gem 48,21 14,62 jr	PA moest laten zien necr. vasc. met/ zonder extravasc. eosinof. granul. + eosinof. infiltratie vaatwand small en/of medium sized arterien/venulen+ ANCA+: 63,8% voorgesch atopie, onset: 97,9% astma bij pres. vasc, 77,1% mononeuritis multiplex, 70,8% gewichtsverlies, 57,3% koorts, 54,2% myalgie, 51% huidinvolvement, 31,2% palp. purpura, 19,7% nodi, 8,3% urtic. beeld, 6% livedo, 2% papels, 1% Raynaud, 1% vesikels vingers, 1% chondritis, 1% pustels, 1% bulla, 1% vinger ischemie	B
Voskuyl	2003	Pro-spectief + contr. groep	Nee	Small	Sympt. of combi's van sympt geass. met reum. vasc	Waarde serol. markers daarbij	Biopt	81	38-85 jr.	Perifere neuropathie of/en purpura discrimineerde het meest tussen RA +vasculitis en RA-vasculitis, IgARF ↑, C3 ↓ geass met vasc	B
Murali	2002	Pro-spectief	Ja, ook ACR	Small vessel (Henoch Schönlein)	Classificatie vlg ACR of CHCC vergelijken	Klin. hist.path. + directe IF bevindingen bij Henoch-Schönlein	Palpabele purpura + histologie (HE + IF) + ACR en CHCC definitie	71	?	64,8% HSP vlg ACR crit. (n=46), waarvan 80,4% PA + en 26% IF+. 31% had HSP vlg CHCC crit. (n=22), waarvan 45,4% PA+ en 100% IR+. 21,2% kon niet worden geclassificeerd (n=15) 17% had vlg beide HSP (n=12). Bij combinatie ACR en CHCC had 78,9% HSP. Hiervan 30,4% <20 jr. → ACR sens. dan IF. Bij combinatie sens. 78,9% Overall sens. DIF 67,6%.	B
Haugeberg	1998	Retro-spectief	Nee, ACR	Small, medium	Prev. Prim. vasc. vlg	Klin. + hist.path.	ACR criteria	68	?	Overall prev. 43,9 per 10.000. Biopsie major role voor diagnose vasc. 62/68	B

Auteur	Jaartal	Studiedesign	Chapel Hill	Type vasc. ¹	Prim. vraagstelling ²	Sec. vraagstelling ²	Gouden standaard	Aantal ptn	Leeftijd ptn	Resultaten	Niveau bewijs
		epi		en large	ACR criteria	bevindingen				pos. biopsie (91%) die diagnose ondersteunde.	
Alpsoy	2003	Prospectief dubbelblind	Nee	small vessel (Behçet)	Papulopustuleuze lesies typisch voor Behçet en correlatie met HE en IF		HE + iF van huidbiopt	17	32 ± 7,9	Leukocytoclastische vasc. bij 11/17 (65%) lesionale huid (PC0,05) IgM hoger in lesionale huid dan in niet lesionale huid (52,9% versus 17,6%) Non-folliculaire papulopustuleuze laesies spec. dan niet lesionale huid en tonen vaak immuuncomplex gemedieerde vasc.	B
Wang	2004	Retro-spectief	Ja	Small (ANCA associated (=AASV))	Klin. + path. karakteristieken analyseren ptn. met ANCA geassocieerde small vessel vasc.		ANCA	141	68,2jr (65-87) (incl. >65jr)	9,2% was C-ANCA(+), PR3(+) 100%, 90,8% was p-ANCA (+), MPO+ 93,75% MPO en PR3+ 6,25%, 19,9% had een 'hemorrhagische skin rash' verdere huidsymptomen niet beschreven	B/C
Guillevin	1999	Retro-spectief	Ja	Small (MPA)	Klin.sympt, lab uitkomsten en outcomes evalueren ptn in klin. trials		CHCC classificatie in prospectieve trials)	85	56,8 ±14,6 jr	81 bewezen met hist, 4 met klin, 78,8% niermanifestaties, 72,9% gew.verlies, 62,4% huidmanifestaties (41% purpura, 13% livedo, 13% nodi, 3,5% urticaria), 55,3% koorts, 57,6% mononeuritis multiplex, 50,6% arthralgieën, 48,2% myalgieën, 34,1% hypertensie, 24,7% long involvement, 17,6% hartproblemen, overleving 74% (5jr). Ther. met steroiden+ immunosuppressiva succesvoller dan steroiden alleen ANCA + bij 74,5%	B/C
Agard	2003	Retro-spectief cohort vergelijkend	Ja	Small/medium (MPA en PAN)	1 ^e sympt. MPA en PAN (waarde diagnostiek)	Tijd tot diagnose	Biopt + CHCC	72, 36 PAN, 36 MPA	57,5 (16-92) jr	First signs: general symptoms (MPA), perif. neuropathie (PAN), gastroint. sympt (PAN), number inv. tissues (PAN). 1 ^e sympt. huidafw. bij 9: 6xpurpura, 2xnod, 1xlivedo. Involvement totaal huid:40%,	B/C

Auteur	Jaartal	Studiedesign	Chapel Hill	Type vasc. ¹	Prim. vraagstelling ²	Sec. vraagstelling ²	Gouden standaard	Aantal ptn	Leeftijd ptn	Resultaten	Niveau bewijs
										PAN28%, MPA 53%, Acute forms <90d, Chronic >90d	
Daoud	1994	Retro-spectief	nee	Small (Wegener)	Klin. path. en IF van huidafw. bij Wegener reviewen	Sens. + spec. c-ANCA bij huidmanifestaties Wegener	Criteria voor Wegener volgens Fauci	244	49,5 jr (17-78)	Huidafw. 14% (n=34), bij 8,6% 1 ^e manifestatie Wegener. Bij deze groep: 47% palp purpura, 27% ulcera, 20% papels, 10% petechiën, 13% nodi, 10% bullae, 7% macula/erytheem, 13% opp. ulceratie. Vaker bij gegeneraliseerde Wegener. c-ANCA bij 81% pos. PA: 80% leukocytocol. vasc.	C
Kavipurapu	1991	Retro-spectief	Nee	Small (purpura simplex)	Relatie histokliniek	Natural history + prognose	Biopt	174	54,2 jr	Purpura simplex (klin. maculeuze purpura of purpura pigmentosa progressiva) lieten hist zien dermale extravasatie ery's, perivasc. lymfohist. infiltraat, en afwezigheid fibrinoïde necrose. Bij 7 (4%) pat DM, 11 (6%) ptn RA, 8 (4,5%) ptn SLE. 14% druginduced. 67% spontane clearing. conclusie: geen vasc. noemen, geen spec. associaties in hele groep	C
Garcia-Porrúa	1999	Retro-spectief	Nee, ACR	Small	Freq. bact. inf. bij pat. met hist. bevestigde leukocytoclastische vasc. huid	Klin. kenmerken	Biopt huid	138	?	4 ptn. bact. inf. (2,9%), 3 bact. endocarditis: palp. purpura, lowgrade fever en hartuis, 1 meningococcenemie: palpabele purpura, hoge koorts	C
Davis	1997	Retro-spectief chart review	Nee, ACR	Small	Karakteriseren klin. en PA huidafw. bij Churg-Strauss		ACR criteria	90	47 (16-77)jr	40% spec. huidafwijkingen, 6% huidafwijkingen als 1 ^e symptoom: purpura en petechiën op benen (10%), nodi en papels op ellebogen (geen freq), ulcera (8%), papels (8%), bullae (2,5%), infarct (2,5%), livedo (1%), urticaria (1%). PA: meest gezien extravasculaire necrotiserende granulomen (±50%) en leukocyto-	C

Auteur	Jaartal	Studiedesign	Chapel Hill	Type vasc. ¹	Prim. vraagstelling ²	Sec. vraagstelling ²	Gouden standaard	Aantal ptn	Leeftijd ptn	Resultaten	Niveau bewijs
										clastische vasc. (±50%) Huidafw. bij Churg-Strauss komen veel voor en helpen diagnose te stellen.	
Ioannidou	2002	Retro-spectief	Ja	Small (CSVV)	huid afw, syst. manifestaties, histologie en IF nierbiopsie		Klin. + hist.	90	54 (15-86)	51 ptn geïsoleerde CSVV (57%), 20 ptn Henoch-Schönlein (22%), 13 ptn MPO (14%), 6 ptn Wegener (7%). CSVV geassocieerd met seizoen: 33% winter, 40% voorjaar. 51% palp. purpura alleen, 49% andere huidafw (vesikels, bullae, papels, noduli, erosies en ulcera) +/- purpura, 72% palp. purpura icm andere huidafw, 43% nierafwijkingen. Voorspellende waarde huidlaesies met/zonder palpabele purpura: RR 5,22, p<0,01	C
Daoud	1997	Retro-spectief	Nee	Medium (cutane PAN)	Klin. + hist. + immunologische kenmerken cutane PAN	Welke ptn. hebben slechter beloop	Kliniek + histo	79	45	♀ vaker aangedaan dan ♂ (50:29; 17:1), 39 ptn ulcera, 40 niet. 8 ptn: plaques (10%), 44 pat: livedo (56%), 63 pijnlijke nodi + oedeem + zwelling kwam vaakst voor (80%), neuropathie (22%). Lab OZ geen spec. bevindingen. Meest ptn. geen andere geassocieerde ziekten (60%), hep B en C niet gevonden 7 ptn. (11%) AST ↑. Syst. PAN ontstond niet (follow-up 6, 9 jr). Beloop was lang maar benigne. Ptn met ulcera: beloop langer, vaker neuropathie. Corticosteroïden syst. vaak remissie	C
Garcia-Porrua	2001	Retro-spectief	Nee	Small	Klin. spectr. huid vasc.	Verschil vaststellen tussen cutaneous en systemic	Biopt	64	57,5 +/- 17,6 jr	Joint 29,7% (20 arthralgie, 10 arthritis), fever 9,4%, Gi 4,7%, Renal 9,4%, leukocytose 10,9%, anemie 6,3%, CSR 59,4, IgA 24,5, RF 6.8, C4 ↓ 6,1, skin: palp. purpura 78,1% (maculopapuleuze rash 17,2%, urticariële rash 4.7%), With	C

Auteur	Jaartal	Studiedesign	Chapel Hill	Type vasc. ¹	Prim. vraagstelling ²	Sec. vraagstelling ²	Gouden standaard	Aantal ptn	Leeftijd ptn	Resultaten	Niveau bewijs
										syst. man.15,6%, Without man.8,4%. Concl. vasc.is ususally limited to skin with few syst.compl. and good outcome	
Mimouni	2003	Retro-spectief cohort	Nee	Medium	Klin. beeld atrofie blanche	Associated symptoms	Biopt	29	?	29 ptn met atr.blanche, 6 hadden PAN 3 hadden vasculopathie. Ass.symptoms neurologisch	C
Cupps	1982	Retro-spectief cohort	Nee	Small (CSVV)	Klin. beeld	Therapie effect	Biopt	13	13-55 jr	Geen uniek/uniform klin. beeld bij start. Huidlaesies zeer divers: nodi 5/13 (38%), purpura 8/13 (61%), ulcera 6/13 (46%), eryth papels 5/13 (38%), urticaria 2/13 (15%). Syst therapie vaak niet succesvol (pred.cyclofosf,DDS).	C
Fiorentino	2003	CME review	Deels	Alle	Classificatie + diagnose cutane vasc. + treatment options	Approach for treatment	Biopt	N.v.t	N.v.t.	Fysic.exam: Small vessel: palp purpura, pinpoint papels, vesikels, petechiën, splinter hemor, pustules, urticaria. Medium vessel: nodi, livedo, ulcera, papulonecrose, digital infarcts. Hyperpigm purpura nonpalp purp onderste extremiteiten	D

¹ small vessel of medium/large vessel of beide; systemisch of geïsoleerd; primair of secundair

² klinisch beeld, histopathologisch beeld, waarde diagnostiek, effect therapie, anders

Evidence tabel vasculitis, pathologie van de huid (1).

Auteur	Jaartal	Studiedesign	Chapel Hill gebruikt	Type vasculitis (1)	Grootte biopt (punch, wig)	Soort biopt (paraffine/ HE, vries)	Plaats biopt	Tijdstip biopt	Aantal patiënten	Leeftijd patiënten	Resultaten	Niveau van bewijs
Hodge et al	1987	Prospectieve dubbelblinde vergelijking PA en klinisch beeld	Nee	Cutane leukocytoclastische vasculitis	Onbekend	Paraffine voor HE	Onbekend	48 uur of minder	61 bipten van 54 patiënten	Onbekend	Vaatwandontsteking 52/54 (96%), Erythrocytenextravasatie 49/54 (91%), infiltraat 52/54 (96%), leukocytoclasie 53/54 (98%), fibrinoïde necrose 40/54 (74%), epidermale necrose 8/54 (15%), thrombi 37/54 (68%).	B
Sais et al	1998	Prospectief cohort, 3 jaar follow up	Nee	Cutane leukocytoclastische vasculitis, small en medium	4mm punch	Paraffine voor HE 160, IF bij 102	Onbekend	Varieert van <24 uur tot 4 dagen	160, 89 vrouw, 71 man	14-89 jr	Zie andere blad	B
Stone et al	2001	Review	Nee	Cutane vasculitis, small en medium	Diepe punch of excisie-biopt altijd nodig, nl sc vet vereist voor	Altijd HE en IF samen	Niet-geulcereerde laesies, anders rand van ulcus	24-48 uur	-	-	Diepe punch en excisiebiopten geven de diagnose bij >95% van de nodi, 50% vd ulcusranden, 25% vd livedo. Digitale infarcten geven lage opbrengst van histo en slechte wondgenezing: niet bipteren. Papulonecrotische laesie: hoge	D

Auteur	Jaartal	Studie-design	Chapel Hill gebruikt	Type vasculitis (1)	Grootte biopt (punch, wig)	Soort biopt (paraffine/ HE, vries)	Plaats biopt	Tijdstip biopt	Aantal patiënten	Leeftijd patiënten	Resultaten	Niveau van bewijs
					diagnose						opbrengst granulomen, niet van vasculitis.	
Carlson et al	2005	Review	ja	Cutane vasculitis	Punch voor small vessel, incisiebipt voor medium en large vessel en livedo racemosa . Diepere biopsieen geven hogere opbrengst .	Altijd IF erbij. Pauci-immuun past bij WG, CS en MPA	Niet-geulcereerde laesies, anders rand van ulcus. Bij livedo van witte centrum.	24-48 uur. Multipel e biopsieen geven hogere opbrengst.	-	-	De diagnose vasculitis wordt primair gesteld ogv de biopsie. Altijd HE en IF.	D
Fiorentino	2003	Reviews	Ja	Cutane vasculitis, small en medium	Diepe punch en excisiebiopsie beste. Bij	HE altijd. IF routinematig is "debata	Herhaling van Sais: nodi 95% goede diagnose,	<48 uur ivm IF	-	-	Opbrengst van biopsie is tijd- en plaatsafhankelijk. Beste afname is tussen 12-48 uur.	D

Auteur	Jaartal	Studie-design	Chapel Hill gebruikt	Type vasculitis (1)	Grootte biopt (punch, wig)	Soort biopt (paraffine/ HE, vries)	Plaats biopt	Tijdstip biopt	Aantal patiënten	Leeftijd patiënten	Resultaten	Niveau van bewijs
					livedo: wigexcisie en seriele coupes	ble” omdat 84% positief. Bij weinig immuuncomplexen grotere kans op ANCA+ vasculitis. IF+ op dermoepidermale overgang: meer kans op SLE.	ulcusrand 50%, livedo 25%. Niet biopteren van digitale infarcten ivm slechte opbrengsten wondgenezing					
Sunderkott et al	2004	Review	Nee	Leukocytoclastische	Onbekend	HE en IF	HE en IF: nieuwe	HE en IF:	-	-	IgA is ook in klinisch normale huid te vinden bij patienten met IgA	D

Auteur	Jaartal	Studie-design	Chapel Hill gebruikt	Type vasculitis (1)	Grootte biopt (punch, wig)	Soort biopt (paraffine/ HE, vries)	Plaats biopt	Tijdstip biopt	Aantal patiënten	Leeftijd patiënten	Resultaten	Niveau van bewijs
				vasculitis (small)			plek: in de laesie. Oude plek: in rand vd laesie biopteren	nieuwe plek: in de laesie. Oude plek: in rand vd laesie biopteren			vasculitis	
Peters et al	1985	Retrospectief cohort	Nee	Urticariële vasculitis bij pat met urticaria	Onbekend	HE bij 241 met urticaria, IF bij subgroep van 10 met urticariële vasculitis	onbekend	Onbekend	241: onbekend IF groep (n=10) >24 uur	Onbekend	10 hadden kenmerken van vasculitis: neutrofiel inf, ook in vaatwand, geen leukocytoclasie, geen necrose, geen fibr degeneratie. Bij deze patiënten hadden 8/10 pos dermaografie, 8/10 norm complement, allen atopie. Conclusie: geen vasculitis maar fysische urticaria, dus neutrofiel inf in en rond vaten is aspecifiek.	C
Davis et al	1997	Retrospectief cohort	Ja	Churg Strauss,	Onbekend	Onbekend	Onbekend	Onbekend	90 pat waarv	Onbekend	40% had huidafwijkingen, 6% had huidafwijkingen als 1 ^e	C

Auteur	Jaartal	Studie-design	Chapel Hill gebruikt	Type vasculitis (1)	Grootte biopt (punch, wig)	Soort biopt (paraffine/ HE, vries)	Plaats biopt	Tijdstip biopt	Aantal patiënten	Leeftijd patiënten	Resultaten	Niveau van bewijs
				small					an bij 31 biopt genomen		manifestatie. Karakteristiek was purpura en petechien op benen, nodi en papels op ellebogen.	
Gibson et al	1986	Retrospectief cohort	Nee	Granuloma teuze vasculitis	Punch of excisie	HE bij allen (26), IF bij 4/26	8 x been 7 x arm 4 x romp 3 x zij 2 x gluteaal 2 x buik	Onbekend	26, 14 man 12 vrouw	50 (22-75)		C
Maguchi et al	2001	Retrospectief cohort	Ja	M Wegener, small met ANCA+	onbekend	onbekend	Huid 3x, Neus 25x, larynx 4x, sinus 4x, trachea 3x, oor ext 2x, middenoor 2x, nier 2x, long 1x,	onbekend	24 patiënten (12 man 12 vrouw) waarvan 51 biopten	49 jr (16-76)	Zie andere tabel	C

Auteur	Jaartal	Studie-design	Chapel Hill gebruikt	Type vasculitis (1)	Grootte biopt (punch, wig)	Soort biopt (paraffine/ HE, vries)	Plaats biopt	Tijdstip biopt	Aantal patiënten	Leeftijd patiënten	Resultaten	Niveau van bewijs
							mondholte 1x, orbita 1x, pharynx 1x, speekselklier 1x, milt 1x.					
Sams et al	1975	Retrospectief niet vergelijkend	nee	Necrotiserende vasculitis, small	Onbekend	Vries voor IF	Ja, van de laesie en op 1-5cm van de laesie	Onbekend	13	Onbekend	Zie ander blad 11 pat palpabele purpura, 1 bulla, 1 urticaria	C
Helander et al	1997	Retrospectief vergelijkend	Ja	HSP (small)	Onbekend	Vries voor IF	IgA groep: 88% involved, 7% perilesionaal, 5% uninvolved. NonIgA groep: 88%	onbekend	92 biopten met IgA vasculitis werden vergeleken	onbekend	IgA positieve vasculitis biopten: 24% had HSP. IgA werd ook gezien bij erythema nodosum, CVI, cryoglobulinaemie, livedo vasculitis, LAC.	C

Auteur	Jaartal	Studie-design	Chapel Hill gebruikt	Type vasculitis (1)	Grootte biopt (punch, wig)	Soort biopt (paraffine/ HE, vries)	Plaats biopt	Tijdstip biopt	Aantal patiënten	Leeftijd patiënten	Resultaten	Niveau van bewijs
							involved, 8% perilesionaal, 4% uninvolved		met 90 biopten met vasculitis zonder IgA.			
Baart de la Faille et al	1976	Prospectief niet vergelijkend	Nee	IgA vasculitis	Onbekend	Vries voor IF	Extensorzijde onderarm	Onbekend	262	79 kind, 183 volwassenen	Zie andere blad	B
Hale et al	1986			HSP (small)					20 patiënten waarvan 25 biopten, waarvan 9 uninvolved huid			
Hene et al (A)	1986	Prospectief		HSP (small)		Vries voor IF	Uninvolved huid		1030		Zie andere blad	

Auteur	Jaartal	Studie-design	Chapel Hill gebruikt	Type vasculitis (1)	Grootte biopt (punch, wig)	Soort biopt (paraffine/ HE, vries)	Plaats biopt	Tijdstip biopt	Aantal patiënten	Leeftijd patiënten	Resultaten	Niveau van bewijs
Barnadas et al	2004	Prospectief vergelijkend om DIF in lesionale en perilesionale huid te evalueren	Nee	Cutane leukocytoclastische vasculitis	3 punchbiopoten pp, 3-4 mm	1x HE van recente laesie 1x IF van recente laesie 1x IF van perilesionaal (2-3mm van andere biopt)	Involved en uninvolved	Recente laesies	50 vasculitis, 26 man 24 vrouw. 15 controles, 9 man 6 vrouw	V:12-90 jr, mean 60.3 jr. C:36-79 jr, mean 63.3 jr.	Zie andere blad	B/C
Grunwald et al (A)	1997			Cutane leukocytoclastische vasculitis		Vries voor IF		Vroeg, volledig ontwikkelde vasculitis en laat	40		37 vd 40 (92%) had positieve DIF	C
Kulthanan	2004	Prospectief		Cutane		Vries		1-7	100		76% had positieve DIF	C

Auteur	Jaartal	Studie-design	Chapel Hill gebruikt	Type vasculitis (1)	Grootte biopt (punch, wig)	Soort biopt (paraffine/ HE, vries)	Plaats biopt	Tijdstip biopt	Aantal patiënten	Leeftijd patiënten	Resultaten	Niveau van bewijs
et al (A)		cohort om opbrengst van DIF in verschillende stadia te onderzoeken		leukocytoclastische vasculitis		voor IF		dagen				
Brons et al	2001	Retrospectief cohort, zo mogelijk werd vergeleken met nierbiopt	Ja	Wegener (small)	3-4 mm punch	Vries voor IF	Laesie	<48 uur bij vroege relapse of ontstaan wegener	23 patiënten met 32 biopten	21-79 jr	Bij 8/32 (25%) werd IgG en/of IgA gevonden	C

Evidence tabel vasculitis, pathologie van de huid (2)

Auteur	Jaartal	Type vasculitis(1)	leukocytoclasie	Neutrofiële infiltratie	Fibrinoïde necrose	erythrocytenextravasatie	Thrombi	Granulomen	Necrose	immunofluorescentie	Andere technieken	Resultaten	Conclusie	Niveauvanbepaling
Hodge et al	1987	Cutane leukocytoclastische vasculitis	+ in 98.1%	+ in 96.3%, icm endotheelcelhypertrofie en interruptie celwandintegriteit en neutro's in celwand	+ in 74.1 %	+ in 90.7%	+ in 68.5%	-	+ in 14.8%	-	-	leukocytoclasie meest frequent, gevolgd door vaatwandontsteking met neutrofielen, en infiltraat, gevolgd door erythrocytenextravasatie, dan fibrinoïde necrose, dan thrombi, dan epidermale necrose.	Alle criteria behalve epidermale necrose en thrombi correleerden met klinische ernst voor de groep, niet individueel. Er is geen correlatie met aan/afwezigheid van systemische vasculitis. Urticariële vasculitis geeft milde histologie.	B
Sais et al	1998	Cutane leukocytoclastische vasculitis, small en medium	+ (aannahme criterium) Leukoclasie en eryextravas meestal rond de vaten, bij 50% ook diffuus	+ (criterium) in 76% > 75% van het ontstekingsinfiltraat. 2.5% vnl lymfocytair inf, allen biopsien van >48 uur. 6% eo's, passend bij Churg Strauss	+ (criterium)	+ (criterium) Leukoclasie en eryextravas meestal rond de vaten, bij 50% ook diffuus	Niet genoemd	Niet genoemd	+ van de vaatwand, criterium. 42% milde vasculaire necrose, 32% moderate, 26% marked	+ bij 84.3% van 50 random slides van de groep waarvan IF was (102)	-	Infiltraat bestond vnl uit neutrofielen..Meer mono's in oudere laesie. Eo's correleerden met Churg Strauss. IF: 42.2% IgG, 64.7 % IgA, 49% IgM, 80.4% C3, 15.8% -. IF slechter naarmate laesie ouder is (p<0.01), meest positief bij < 24 uur, gevolgd door 24-48 uur. Geen relatie histoprognose	Proportie mononucleairen correleert met leeftijd laesie. Eo's correleerden met Churg Strauss. IgA meest frequent gevonden Ig in de DIF DIF vroeg positief, na 48 uur vaak negatief C3 blijft langer aanwezig van Ig's IgA niet alleen bij HSP, ook bij andere ziektes Geen correlatie IF en prognose of systemische betrokkenheid	B

Auteur	Jaartal	Type vasculitis(1)	leukocytoclasie	Neutrofiële infiltratie	Fibrinoïde necrose	erythrocyten extravasatie	Thrombi	Granulomen	Necrose	immunofluorescentie	Andere technieken	Resultaten	Conclusie	Niveau van bewijs
Stone et al	2001	Cutane vasculitis, small en medium	Niet essentieel	Neutrofiële infiltratie met disruptie van bloedvatarchitectuur door infiltraat essentieel	Icm neutrofiel infiltraat meest typisch	Niet essentieel	Niet genoemd	Niet genoemd	Enige manier om HSP te diagnosticeren (IgA).	Vnl lymfocytair inf past bij conn tissue disease. Veel eo's past bij ChurgStraus. endotheelzwellling niet essentieel	-		IgG, IgM, IgA en C3 moeten routinematig bepaald worden. Fibrinogeen geeft aanv info. Neutrofiële infiltratie met disruptie van bloedvatarchitectuur door infiltraat, icm fibrinoïde necrose essentieel voor diagnose vasculitis.	
Carlson et al	2005	Cutane vasculitis	Niet specifiek	Essentieel	Essentieel	Niet specifiek	Niet specifiek	Indicatief voor subtype	Niet specifiek		-	Vereiste criteria voor vasculitis: 1.Ontst. infiltraat in of direct rond bloedvat 2. Beschadiging bloedvat door het infiltraat. 3. Fibrinoïde necrose. 4. bij medium en large vv: segm of compleet verlies v lamina elastice en littekenweefsel. Extra criteria maar kan ook door andere soorten vaatbeschadiging komen: 1. ery extravasatie. 2. Leu-	Minimaal is nodig voor de diagnose vasculitis: infiltraat rond en in vaatwand, icm fibrinoïde necrose.	D

Auteur	Jaartal	Type vasculitis(1)	leukocytoclasie	Neutrofiële infiltratie	Fibrinoïde necrose	erythrocytenextravasatie	Thrombi	Granulomen	Necrose	immunofluorescentie	Andere technieken	Resultaten	Conclusie	Niveaunbewijs
												kocytoclasie. 3. Zwelling of necrose endothel. 4. necrose ecklieren. 5. ulceratie. 6. necrose/infarct. 7. Laminatie vaatwand. 8. obliteratie lumen. Indicatief voor subtype: 1.granulomen met neutro's en clasie: WG; Granulomen met eo's: CS. 2. vaculaire interface derm m/z mucine: bindweefselziekte. 3. Pustuleus: infectieuze oorzaak.		
Fiorentino	2003	Cutane vasculitis, small en medium	Niet vereist voor diagnose	Vereist voor diagnose	Vereist voor diagnose	Niet vereist voor diagnose	Niet besproken	Niet vereist voor diagnose	Vereist voor diagnose		-			
Sunderkotter et al	2004	Leukocytoclastische vasculitis (small)	Nodig voor diagnose vasculitis	Nodig voor diagnose vasculitis	Nodig voor diagnose vasculitis	Nodig voor diagnose vasculitis	Niet besproken	Nodig voor diagnose bij Wegener en CS	Nodig voor diagnose vasculitis	Nodig voor diagnose vasculitis	-		Kenmerken leukocytoclasie, neutrofiële infiltratie, fibrinoïde necrose, erythrocytenextravasatie necrose zijn nodig voor de diagnose vasculitis. Granulomen passen bij	D

Auteur	Jaartal	Type vasculitis(1)	leukocytoclasie	Neutrofiele infiltratie	Fibrinoid necrose	erythrocyten extravasatie	Thrombi	Granulomen	Necrose	immunofluorescentie	Andere technieken	Resultaten	Conclusie	Niveau van bewijs
													Wegener en CS. IF altijd afnemen.	
Peters et al	1985	Urticariële vasculitis bij pat met urticaria (small)	-	+	-	-	Onbekend	Onbekend	-	+4 vd 10 hadden pos IF: waarvan 3 x C3 en 2X IgM in de vaten.		10 hadden kenmerken van vasculitis: neutrofiel inf, ook in vaatwand, geen leukocytoclasie, geen necrose, geen fibr degeneratie. Bij deze patiënten hadden 8/10 pos dermatografie, 8/10 norm complement, atopie was bij 6 nagegaan, bij 4 pos. 6 vd 10 hadden neg DIF. Conclusie: geen vasculitis maar fysische urticaria, dus neutr inf in en rond vaten is aspecifiek.	neutr inf in en rond vaten is aspecifiek.	C
Davis et al	1997	Churg Strauss, small	Pos bij 16/37	Pos bij 16/37	Pos bij 16/37	onbekend	onbekend	Pos bij 15/37	onbekend	negatief	Eosinofilen bij 6/37	Leukocytoclasische vasculitis en granulomen komen meest voor bij CS	Leukocytoclasische vasculitis en granulomen komen meest voor bij CS (40%)	C
Gibson et al	1986	Granulomateuze vasculitis, small	Onbekend	Positief bij 14/26	Onbekend	Onbekend	Onbekend	Pos bij 14/26	Pos bij 3/26	N=4:C3 bij ¾, fibrine 2/4, IgM ¼	Panniculitis bij 12/26	8 vd 26 hadden lymfoproliferatieve ziekte, 25 vd 26 hadden systemische	Histol van cutane gran vasculitis is geass met sign systemische ziekte, mn lymfoproliferatieve	C

Auteur	Jaartal	Type vasculitis(1)	leukocytoclasie	Neutrofiele infiltratie	Fibrinoid necrose	erythrocyten extravasatie	Thrombi	Granulomen	Necrose	immunofluorescentie	Andere technieken	Resultaten	Conclusie	Niveauvanbepijns
											Onbekend	ziekte.	aandoeningen	
Maguchi et al	2001	M Wegener, small met ANCA+	onbekend	onbekend	onbekend	onbekend	onbekend	14/51 pos (27%)	26/51 pos (51%)	onbekend	Reuscellen 10/51 (20%), vasculitis zonder definitie bij 16/51 (31%)	12/51 (24%) had meer dan 3 typische findings en werd typisch voor Wegener genoemd. 9 waren compatible (18%), en 30 (58%) niet specifiek.	Voor de diagnose Wegener is biopsie alleen nodig bij patiënten die cANCA negatief zijn of atypische symptomen hebben	C
Sams et al	1975	Necrotiserende vasculitis, small	Pos	Pos	Pos	Pos	Onbekend	Onbekend	Onbekend	Ja, van de laesie en op 1-5cm van de laesie (uninvolved)	-	In laesie: 9 x C3, 6 x IgM of IgA. In uninvolved: 7 x C3, 3 x IgM of IgA.	In uninvolved huid 1-5 cm van de laesie is al positief voor IF te vinden bij 55% van de patiënten, maar negatief voor C3.	C
Helander et al	1997	HSP (small)	onbekend	onbekend	onbekend	onbekend	onbekend	onbekend	onbekend	onbekend	-	Zie andere blad	Zie andere blad	C
Baart de la Faille et al	1976	IgA vasculitis	-	-	-	-	-	-	-	IgG, IgA, IgM, C1q, C3, C4 en C5 bekeken in biopsies	-	IgA bij 45 van de 262 (17%), IgG bij 12/262 (4.5%), IgM 23/262 (9%), C4 bij 6/262 (2%), C1q 0/262.	huidbiopsie van klinisch normale huid bij patiënten met verschillende soorten nierziekten kan positief zijn voor IF, maar negatief voor IgA-nierpathie.	B

Auteur	Jaa rtal	Type vasculit is(1)	leukocy toclasie	Neutrofiele infiltratie	Fibri noid e necr ose	erythro cytenex travasat ie	Throm bi	Gran ulo men	Necrose	immuno fluoresc entie	And ere tech niek en	Resultaten	Conclusie	N iv e a u v a n b e w ij s
										van klin norm huid bij pat met verschillen de nierziekten				
Hale et al (A)	1986	HSP	onbekend	onbekend	onbek end	onbekend	onbekend	onbek end	onbekend	+	onbek end	laesionale huid: 87% positief voor Ig, hiervan was 75% pos voor IgA. Uninvolved huid: 78% positief Ig, waarvan 67% IgA.	Immuuncomplexen worden even vaak in lesionale huid van HSP gevonden als in niet- lesionale huid.	
Hene et al (A)	1986	HSP								Ziektespec ificiteit van immuunde posities van IgA in de huid bij pat met lever en nierziekten		Sensitiviteit voor IgA in onaangedane huid voor j primaire IgAnefropathie was 75%, specificiteit was 88%. Sensitiviteit voor IgA in onaangedane huid voorj leverziekte obv alcohol was 71%, specificiteit was 60%. Sensitiviteit voor IgA in onaangedane huid voor HSP, primaire IgAnefropathie of alc was 94%.		
Barnadas	2004	Cutane	+	+	+	+	-	-	-	DIF met	-	Laesie v vasc vs	1.IgG, IgA, IgM, C3 en	B/

Auteur	Jaartal	Type vasculitis(1)	leukocytoclasie	Neutrofiele infiltratie	Fibrinoid necrose	erythrocyten extravasatie	Thrombi	Granulomen	Necrose	immunofluorescentie	Andere technieken	Resultaten	Conclusie	Niveau van bewijs
et al		leukocytoclastische vasculitis								IgG, IgA, IgM, C3, C1q, fibrinogeen		nonvasc: IgG pos in 20% vs 19.9%, IgA in 82% vs 26.6%, IgM in 56% vs 40%, C3 92% vs 79%, C1q 16% vs 6.6%, fibr 100% vs 100%. Perilesionaal vasc vs nonvasc: IgG pos in 8% vs 19.9%, IgA in 68% vs 33%, IgM in 34% vs 27%, C3 86% vs 92.4%, C1q 12% vs 6.6%, fibr 96% vs 100%. Patroon in perilesionale huid van IgG+, IgM+, IgA- is gerelateerd aan cryoglobulinemie. Geen IgA in lesie en perilesionaal: associatie met hepC.	fibrinogeen vaker positief in involved dan uninvolved bij vasculitispat. C1q was gelijk in inv en uninv. 2.IgG, IgA en IgM waren vaker pos in de laesie dan in uninv huid bij de vasculitispatienten. 3.IgAdeposities waren geassocieerd met de diagnose vasculitis (sens 82%, spec 73% lesionale huid, sens 68%, spec 67% perilesionale huid). 4.IgA in lesionale huid is geassocieerd met nierbetrokkenheid. 5. patronen van IF zijn geassocieerd met pathogenese	C
Grunwald et al (A)	1997	Cutane leukocytoclastische vasculitis								37 vd 40 pat hadden een positieve DIF		8/37 early stage: fibrinogeen, C3 en IgM. 17/37 fully developed stage: albumine, fibrinogeen en IgG. 15/37 late fase: fibrinogeen en C3.	DIF is zeer sensitief voor de diagnose vasculitis en kan gebruikt worden in alle stadia van vasculitis, niet alleen in vroege laesies.	C
Kulthanan	2004	Cutane										76% had pos DIF.	DIF pos bij 76% als je	C

Auteur	Jaartal	Type vasculitis(1)	leukocytoclasie	Neutrofiële infiltratie	Fibrinoid necrose	erythrocyten extravasatie	Thrombi	Granulomen	Necrose	immunofluorescentie	Andere technieken	Resultaten	Conclusie	Niveau van bewijs
et al (A)		leukocytoclastische vasculitis										47% in superf bloedvaten, 3% in diepe, 26% in beide. Pos DIF in vaten en dermoepidermale overgang werd bij 39% gevonden. Meest frequent was C3 (71%), IgM (35%), IgA (12%), IgG (8%). Opbrengst van plek van 1 dag oud was 82% pos DIF, van 2-7 dagen 74%.	binnen een week afneemt. Opbrengst neemt licht af na 1 dag.	
Brons et al	2001	Wegener (small)								IgG, IgA, IgM en C3c werden onderzocht		Bij 8/32 werd IgG en/of IgA gevonden in subepidermale bloedvaten. Bij 9 pat waren ook nierbiopten aanwezig: allen pauci-immuun. Geen correlatie van nier met DIF in huid.	DIF pos in vroege huidlaesies, neg in late. Immuncplexen spelen rol in triggeren van vasculitis bij Wegener.	C

Evidence tabel huidvasculitis en systemische betrokkenheid (n.v. = niet vermeld)

Auteur	Jaartal	Studie-design	Chapel Hill	Type vasculitis	Aantal ptn	Leeftijd ptn	Geslacht	Resultaten	Niveau bewijs
Sais	1998	prospectief cohort	nee	cutane leukocytoclastische vasculitis	160	51 jr (14-89)	Vr 56% M 44%	Bij 67% oorzaak of associatie, bij 20% syst. betrokkenheid. Als oorzaak/ associatie gezien: Hep C 19%, Hep B 5%, andere infecties 4%, medicijnen 9,6%, maligniteiten 10%, bindweefselziekte 8,4%, Behçet 2%, reum. ziekte 2,4%, essentiële mixed cryoglobulinemie 1,3%, IBD 2,5%, restgroep 3%. Paresthesieën, koorts en afwezigheid van pijnlijke laesies risicofactoren voor syst. betrokkenheid, cryo's, arthralgieën en normale temp risicofactoren voor chronisch beloop (>6 maanden). Mort. 1,9%. ANCA bij 21%, cryo's bij 25,4%. Syst. bevindingen BSE>20 bij 52,4%, anemie bij 37%, leukocytose 18%, eosinofilie 2,5%, trombocytose 10%, ureum verhoogd 16%, creat verhoogd 13%, ASAT of ALAT verhoogd 18%, alfa2globuline verhoogd 26%, gammaglobuline verhoogd 20%, monoclonale eiwitten 2,8%, afwijkend urinesediment 21,7%, proteïnurie >0,3g/24h 19%, proteïnurie >3,5 g/24h 3%. Geen correlatie versch. huidefflorescenties met aan- of afwezigheid van syst. vasc.	B
Hodge	1987	retrospectief cohort	nee	cutane leukocytoclastische vasculitis	54	n.v.	n.v.	Correlatie PA met klinische ernst en beloop onderzocht, ernstige histopathologie correleerde met klinische ernst van de huidziekte, echter grote variatie, echter niet met interne vasc. betrokkenheid. Tevens milde histologie bij urticariële laesies. Etiologie bij 20/54 duidelijk (37%): SLE 6%, RA 6%, medicatie 11%, hypergammaglobulinemie 4%, HSP 4%, colonca 2%, darmbypassyndroom 2%, sarcoïdose 2%, Sjögren 2%. Bij 34/54 geen oorzaak gevonden (63%). Syst. bevindingen: arthralgie/arthritis 50%, nierafw. 15%, longafw. 11%, leverfunctieafw. 4%, neuropathie 2%, koorts 4%.	C
Gyselbrecht	1996	retrospectief cohort	nee	cutane leukocytoclastische vasculitis	63	46 jr (7-85)	Vr 51% M 49%	Bij 54% werd etiologische factor gevonden: systemische autoimmuunziekten 16% (SLE 6% van totaal, Wegener 3%, Behçet 3%, PAN 1,5%, RA 1,5%), infecties 9,5%, HSP 9,5%, medicatie 8%, med of infectie 6%, maligniteit 3%, cryoglobulinaemie 1,5%. Bij 46% geen oorzaak gevonden.	C
Sanchez	1985	retrospectief cohort	nee	cutane necrotiserende leukocytoclastische	101	49 jr (7-80)	Vr 50% M 50%	30% idiopathisch (hierbij ook HSP gerekend), 22% kon uitlokkende factor worden gevonden, 49% geassocieerd met coëxistente ziekte (RA 12%, maligniteit 8%, PAN 7%, SLE 6%, Sjögren 3%, cryoglobulinemie 3%, Wegener 3%, hypergammagl purpura 2%, Churg-Strauss 2%). Uitlokkende factor: medicatie 13%, bact inf 8%, virale inf 1%. Vasc. die hist. diep in dermis/sc weefsel doorgaat geassocieerd met systemische ziekte, bij ptn met laag	C

Auteur	Jaartal	Studiedesign	Chapel Hill	Type vasculitis	Aantal ptn	Leeftijd ptn	Geslacht	Resultaten	Niveau bewijs
				vasculitis				complement was infiltraat vnl granulocyten en meer geassocieerd met systemische ziekte. Lab toonde verhoogde BSE bij 70%, proteïnurie bij 26%, IgG en IgM in biopt bij SLE, IgA in biopt bij HSP.	
Watts	1998	retrospectief cohort	ACR en CHCC	Histologisch be- wezen huidvasc, HSV en HSP	84	n.v.	n.v.	38% had een systemische ziekte of uitlokkende factor, 62% niet. Oorzaken waren: SLE 5%, Sjögren 2,5%, Wegener 6%, RA 1%, maligniteit of premaligniteit 8%, infectie 5%, adult onset Still 1%, seroneg RA1%, medicatie 1%, RA/Sjögren overlap 1%.	C
Jessop	1995	prospectief cohort niet vgl.	Nee	Cutane vasculitis	69	42 jr (1-77)	Vr 70% M 30%	Bij 30% geen oorzaak of onderliggend lijden, bij 70% wel: 23% onderliggende bindweefselaandoening, bij 4% maligniteit, bij 35% infectie, bij 9% medicatie. Orgaanbetrokkenheid: huid 100%, koorts/gewichtsverlies 51%, musculoskelet 48%, gi tract 16%, nier 28%, zenuwstelsel 13%, long 6%, oog 4%, KNO 4%	B
Blanco	1998	retrospectief cohort	Nee	Cutane vasculitis	303	n.v.	n.v.	Prim. vasc. 70% bij volw, 100% bij kinderen. Hiervan was bij volw. 41% HSV, 23% HSP, 6,5% ess mixed cryogl; bij kinderen 89% HSP, 11% HSV. Syst. Vasc. niet gevonden bij kinderen, wel bij 13,5% volw. (PAN 10%, Wegener 2,3%, Churg-Strauss 1,2%). Sec. vasc. werd gezien bij a)bindweefselaandoeningen bij kinderen (SLE 0,5%), bij volw. SLE 2,3%, Sjögren 1,2%, RA 6,4%, samen 9,9%; b) andere reumatische aandoeningen bij volwassenen Bechterew 0,6%, relaps polych 0,6%, sarcoïdose 0,6%, samen 1,8%); c) maligniteiten alleen bij volw. 2,3%;d) bact inf systemisch alleen bij volw. 2,9%.	C
Garcia-Porrúa	1999	retrospectief cohort	Nee	Hypersensitiviteit vasculitis (HSV) en HSP	83,56 HSV 27 HSP	59 jr +/- 18, 46 jr +/- 18	n.v.	Primaire vasculitis bij 54%, waarvan 32% HSV, 15% HSP, 4% PAN, 2% Wegener, 1% Churg Strauss. Sec. vasc. bij 46%, waarvan a) reumatische ziekten 30% (RA 12%, SLE 8%, Ess Mixed Cryogl 5%, Sjögren 3%, Behçet 2%, rel polych 0,5%, Syst Sclerose 0,5%, Bechterew 0,5%), en b) overig 16% (ernstige bact infectie 11%, maligniteiten 4%, sarcoïdose 0,5%)	C
Gibson	2001	review	Nee	Cutane vasculitis	n.v.	n.v.	n.v.	Bij 35% vasc. patiënten geen oorzaak gevonden. Bij 65% wel: bindweefselaandoening 22%, syst. vasc. 12%, gemengde afwijkingen zoals sarcoïdose, infectie 11%, maligniteiten 5%, HSP 15%	D
Fiorentino	2003	review	Nee	Cutane vasculitis	n.v.	n.v.	n.v.	Idiopathische vasc. bij 45-55%, infectie 15-20%, inflammatoire ziekte 15-20%, medicatie 10-15%, maligniteit <5%, meestal paraproteïnemie of lymfoproliferatieve ziekte	D

Evidence tabel ziekte van Wegener: gegevens van nierbetrokkenheid bij diagnose

Auteur (jaar van publicatie)	Aantal patiënten	Periode	Nierbetrokkenheid	Hematurie	Proteïnurie	Nierfunctiestoornis	Hypertensie
Fauci (1983)	85	n.v.	72 (85%) ¹	n.v.	n.v.	n.v.	n.v.
Anderson (1992)	265	1975-85	160 (60%)	121 (46%)	124 (47%)	95 (43%) ⁵	n.v.
Hoffman (1992)	158	n.v.	28 (18%) ²	n.v.	n.v.	n.v.	n.v.
Luqmani (1994)	50	1980-1991	28 (56%)	27 (54%)	22 (44%)	25 (50%) ⁵	n.v.
Boki (1997)	37	n.v.	9 (24%)	n.v.	n.v.	n.v.	n.v.
Tidman (1998)	19	1975-95	9 (47%)	n.v.	n.v.	n.v.	n.v.
Lane (2000)	33	1992-7	26 (79%)	n.v.	n.v.	n.v.	n.v.
Reinhold-Keller (2000)	155	1966-1993	83 (54%)	n.v.	n.v.	51 (33%) ³ , 8 (5%) ⁴	n.v.
Sørensen (2000)	27	1993-97	15 (56%)	7 (26%)	11 (41%)	n.v.	n.v.
Koldingsnes (2000)	55	1984-98	42 (76%)	n.v.	n.v.	26 (47%) ⁵ , 11 (20%) ⁶	n.v.
Lane (2005)	57	1998-2000	44 (77%) ⁷	n.v.	n.v.	n.v.	13 (23%)
Gibson (2006)	73	1999-2003	55 (75%)	55 (75%)	15 (21%) ⁸	19 (26%) ⁹	n.v.
Mohammed (2007)	46	1997-2002	18 (39%)	n.v.	n.v.	n.v.	n.v.

n.v. = niet vermeld

¹ nierbiopsie bewezen in 58 van 72 (rest alleen sediments en/of functieafwijkingen); in 9 patiënten (11%) het initiële symptoom/verschijnsel

² asymptomatisch in alle patiënten

³ gestoorde nierfunctie, geen serum kreatinine vermeld

⁴ dialyse afhankelijk bij diagnose

⁵ serum kreatinine > 150 µmol/l bij diagnose

⁶ dialyse afhankelijk bij diagnose

⁷ initiële symptoom/verschijnsel bij 1 (2%) van de patiënten

⁸ proteïnurie ≥1 g/24h

⁹ serum kreatinine > 140 µmol/l

Evidence tabel microscopische polyangiitis: gegevens van nierbetrokkenheid bij diagnose

Auteurs (jaar van publicatie)	Aantal patiënten	Periode	Nierbetrokkenheid	Hematurie	Proteïnurie	Nierfunctiestoornis	Hypertensie
Savage (1985)	34						
Guillevin (1996)	52	1981-?	52 (100%)	n.v.	n.v.	n.v.	n.v.
Tidman (1998) ¹	70, 36 ²	1975-95	70, 36	n.v.	n.v.	n.v.	n.v.
Guillevin (1999)	85	1969-1995	67 (79%)	45 (53%)	54 (64%)	47 (55%) ³ , 8 (9%) ⁴	29 (34%)
Lane (2000)	25	1992-7	23 (92%)	n.v.	n.v.	n.v.	n.v.
Sørensen (2000)	12	1993-97	10 (83%)	6 (50%)	8 (67%)	n.v.	n.v.
Lane (2005)	24	1998-2000	22 (92%) ⁵	n.v.	n.v.	n.v.	9 (38%)
Gibson (2006)	28	1999-2003	28 (100%)	28 (100%)	17 (61%) ⁶	19 (68%) ⁷	n.v.
Mohammed (2007)	27	1997-2002	20 (74%)	n.v.	n.v.	n.v.	n.v.

n.v. = niet vermeld

¹ patiënten met bovenste en/of onderste luchtwegen symptomen compatibel met de ziekte van Wegener maar zonder bewijzende biopsie zijn geïnccludeerd als microscopische polyangiitis

² patiënten met tot de nier beperkte pauci-immuun vasculitis/glomerulonefritis ('renal limited vasculitis') zijn apart vermeld

³ serum kreatinine > 120 µmol/l

⁴ dialyse afhankelijk bij diagnose

⁵ initiële symptoom/verschijnsel bij 8 (33%) van de patiënten

⁶ proteïnurie ≥1 g/24h

⁷ serum kreatinine > 140 µmol/l

Evidence-tabel churg-straussyndroom: gegevens van nierbetrokkenheid bij diagnose

Auteurs (jaar van publicatie)	Aantal patiënten	Periode	Nierbetrokkenheid	Hematurie	Proteïnurie	Nierfunctiestoornis	Hypertensie
Guillevin (1996)	82	1981-?	5 (6%)	n.v.	n.v.	n.v.	n.v.
Reid (1998)	23	1982-1995	11 (48%)	n.v.	n.v.	n.v.	n.v.
Guillevin (1999)	96	1963-1995	25 (26%)	n.v.	25 (26%) ¹	5 (5%)	12 (13%)
Lane (2000)	15	1992-1997	3 (20%)	n.v.	n.v.	n.v.	n.v.
Solans (2001)	32	1977-1999	4 (13%)	2 (6%)	n.v.	1 (3%)	n.v.
Della Rossa (2002)	19	1989-2000	4 (21%)	n.v.	n.v.	3 (16%) ²	n.v.
Keogh (2003)	91	1990-2000	23 (25%)	n.v.	n.v.	n.v.	n.v.
Sablé-Fourtassou (2005)	112	1996-2002	18 (16%)	17 (15%)	n.v.	11 (10%)	n.v.
Sinico (2005)	93	1989-2004	25 (27%) ³	n.v.	n.v.	n.v.	n.v.
Lane (2005)	18	1998-2000	6 (33%) ⁴	n.v.	n.v.	n.v.	4 (22%)

n.v. = niet vermeld

¹ proteïnurie \geq 1g/24h

² serum kreatinine $>$ 150 μ mol/l

³ middels biopsie bewezen pauci-immuun necrotiserende glomerulonefritis in 13 patiënten

⁴ initiële symptoom/verschijnsel bij geen (0%) van de patiënten

Evidence-tabel henoch-schönleinpurpura: gegevens van nierbetrokkenheid bij diagnose¹

Auteurs (jaar van publicatie)	Aantal patiënten	Periode	Nierbetrokkenheid	Hematurie	Proteïnurie	Nierfunctiestoornis	Hypertensie
Michel BA (1992)	25	n.v.	19 (76%)	19 (76%)	n.v.	n.v.	n.v.
Tancrede-Bohin (1997)	57	1985-1993	28 (59%)	20 (35%)	27 (47%)	n.v.	n.v.
Blanco (1997)	46	1975-1994	39 (85%) ²	36 (78%)	n.v.	6 (13%) ²	n.v.
Tidman (1998)	7	1975-1995	7	n.v.	n.v.	n.v.	n.v.
Lane (2000)	11	1992-1997	7 (64%)	n.v.	n.v.	n.v.	n.v.
Garcia-Porrua (2001)	28	1984-1998	18 (58%)	14 (50%)	6 (21%)	4 (14%) ³	n.v.
Uppal (2006)	20	1998-2003	18 (90%)	17 (85%)	9 (45%) ⁴	5 (25%) ³	n.v.
Bernard (1968)	18	1956-1968	15 (83%)				
Cream (1970)	77	1956-1968	38 (49%)				
Debray (1971)	21	1971	10 (45%)				
Bar-On (1972)	21	1959-1969	12 (57%)				

n.v. = niet vermeld

¹ in diverse review artikelen over henoch-schönleinpurpurawordt verwezen naar een viertal oudere studies voor het belichten van nierbetrokkenheid bij deze ziekte bij volwassenen. Details worden maar ten dele vermeld, de oorspronkelijke publicaties zijn niet ingezien.

² serum kreatinine > 1,5 mg/dl (= 133 µmol/l)

³ serum kreatinine > 150 µmol/l

⁴ 1 patiënt presenteerde zich met een nefrotisch syndroom

Evidence-tabel essentiële cryoglobulinaemie: gegevens van nierbetrokkenheid bij diagnose

Auteurs (jaar van publicatie)	Aantal patiënten	Periode	Nierbetrokkenheid	Hematurie	Proteïnurie	Nierfunctiestoornis	Hypertensie
Gorevic (1980)	40	1960-1978	22 (55%)	n.v.	22 (55%) ¹	10 (25%)	14 (35%)
Frankel (1992)	13	1976-1990	10 (77%)	9 (69%)	8 (62%) ²	3 (23%)	n.v.
Tarantino (1995)	105 ³	1966-1990	105 (100%) ³	86 (79%)	105 (100%) ⁴	48 (47%)	86 (82%)

n.v. = niet vermeld

¹ 5 patiënten (13%) presenteerden zich met een nefrotisch syndroom

² 4 patiënten (31%) presenteerden zich met proteïnurie in de nefrotische range (> 3,5 g/24h)

³ studie wel geïnccludeerd ondanks dat geselecteerd is op nierbetrokkenheid (derhalve 100%) i.v.m. duidelijke beschrijving renale verschijnselen en onderverdeling in diverse groepen en het niet beschikbaar zijn van veel andere studies

⁴ 21 patiënten (20%) presenteerden zich met nefrotisch syndroom

Evidence-tabel voorkomen van verschillende vormen van primaire kleine vaten vasculitis in series/registraties uit van nierbiopten bij volwassenen met voor zover mogelijk vermelding van klinische indicatie voor het verrichten van een nierbiopsie.

Auteur	Land	Periode	Aantal biopten	Vasculitis	Henoch-schönleinpurpura	Cryoglobulinemie
Tiebosch (1987)	Nederland (Limburg)	1978-1985	189	10 (5,2%)	n.v.	1 (0,6%)
<i>Nefrotisch syndroom</i>		45	1 (2,2%)	n.v.	0 (0%)	
<i>Geïsoleerde proteïnurie</i>		23	0 (0%)		n.v.	0 (0%)
<i>Hematurie en proteïnurie¹</i>		94	0 (0%)		n.v.	1 (1,1%)
Acuut en chronisch nierfalen		27	9 (33,3%)	n.v.	0 (0%)	
Schena (1997)	Italië	1987-1993	13835 ²	464 (3,4%) ²	279 (2,0%) ²	292 (2,1%) ²
<i>Nefrotisch syndroom</i>		3110	n.v. (<2%)	n.v. (<2%)	75 (2,4%)	
<i>Hematurie en proteïnurie¹</i>		3533	84 (2,4%)	106 (3,0%)	n.v. (<2%)	
<i>Sedimentsafwijkingen en gestoorde functie</i>		622	39 (6,3%)	30 (4,8%)	21 (3,4%)	
<i>Acuut nierfalen</i>		1059	213 (20,1%)	28 (2,7%)	n.v. (<2%)	
Heaf (1999)	Denemarken	1985-1997	2325	286 (12,3%)	n.v.	n.v.
Haas (2000)	USA	1991-1998	4264	n.v.	n.v.	n.v.
<i>Acuut nierfalen en > 60 jaar</i>		259	81 (31,2%)	9 (3,5%) ³	n.v.	
Rychlik (2004)	Tsjechië	1994-2000	3294	154 (4,6%)	57 (1,7%)	10 (0,3%)
Rivera (2004)	Spanje	1994-2001	8439			
<i>Nefrotisch syndroom</i>		2744	32 (1,1%)	n.v.	14 (0,5%)	
<i>Asymptomatische urine afwijkingen¹</i>		1744	57 (3,2%)	n.v.	6 (0,3%)	
<i>Acuut nierfalen</i>		1136	321 (28,3%)	n.v.	10 (0,9%)	
<i>Chronisch nierfalen</i>		335	28 (8,3%)	n.v.	n.v.	
Covic (2006)	Roemenië	1995-2004	635	33 (5,1%)	n.v.	n.v.

n.v. = niet vermeld

¹ betreft microscopische of macroscopische hematurie en/of proteïnurie zonder nierfunctiestoornissen of tekenen van nefrotisch syndroom

² onderscheid tussen kinderen en volwassenen niet te maken in het artikel

³ inclusief IgA nefropathie, onderscheid met henoch-schönleinpurpurawordt in het artikel niet gemaakt

Evidence tabel vasculitis als oorzaak van acute nierinsufficiëntie in prospectieve/retrospectieve observationele studies

Auteur	Land	Populatie	Definitie acuut nierfalen (kreatinine waarde)	Observatieperiode	Incidentie acuut nierfalen (per 10 ⁶ /jaar)	Incidentie nierfalen t.g.v. vasculitis (per 10 ⁶ /jaar)
Liano (1996)	Spanje	4.200.000	> 177 µmol/l stijging en/of > 266 µmol/l en normale niergrootte	9 maanden	209	5-6*
Hegarty (2005)	Engeland	2.600.000	≥ 500 µmol/l en/of noodzaak tot dialyse	6 weken	380,125**	14
Prescott (2007)	Schotland	5.054.800	noodzaak start dialyse	36 weken	286	2

* inclusief patiënten met geïsoleerde necrotiserende glomerulonefritis

** alleen patiënten met geïsoleerd nierfalen

Evidence tabel asymptomatische hematurie met of zonder proteïnurie en normale nierfunctie

Auteur (jaartal)	Land	Evaluatie ¹	Aantal	Proteïnurie (>0,3g/24h)	Urologische oorzaak	Renale oorzaak	Vasculitis
Sultana (1996)	UK	Urologisch	614	n.v.	128 (20,8%)	n.v.	n.v.
		Microscopische hematurie	381	n.v.	47 (12,3%)	n.v.	n.v.
		Macroscopische hematurie	233	n.v.	81 (34,8%)	n.v.	n.v.
McGregor (1998)	UK	Nefrologisch	111 ²	0	n.v.t.	62 (87%) ²	0
Khadra (1999)	UK	Urologisch	1930	n.v.	572 (29,6%)	190 (9,8%)	n.v.
		Microscopische hematurie	982	n.v.	220 (22,4%)	92 (9,4%)	n.v.
		Macroscopische hematurie	948	n.v.	352 (37,1%)	98 (10,3%)	n.v.
Boman (2001)	Zweden	Urologisch	504	n.v.	96 (19,0%)	n.v.	n.v.
		Microscopische hematurie	247	n.v.	34 (13,8%)	n.v.	n.v.
		Macroscopische hematurie	211	n.v.	62 (29,4%)	n.v.	n.v.
Hall (2004) ³	UK	Nefrologisch	135	46 (34%)	n.v.t.	91 (67%)	0
Eardley (2004) ³	UK	Nefrologisch	169	0	n.v.t.	156 (92%)	0
Van Paassen (2004) ³	Nederland	Nefrologisch	489	249 (51%)	n.v.t.	386 (79%)	45 (9,2%) ⁴
Huussen (2006)	Nederland	Urologisch	134	11 (8%)	69 (52%)	n.v.	n.v.
		Microscopische hematurie	43	n.v.	12 (28%)	n.v.	n.v.
		Macroscopische hematurie	91	n.v.	57 (63%)	n.v.	n.v.

n.v. = niet vermeld; n.v.t. = niet van toepassing

¹ studies uitgevoerd met of vrijwel alleen data urologische of nefrologische evaluatie; derhalve zowel selectie als diagnostische bias sterk aanwezig

² bij 75 van 111 werd een nierbiopsie verricht; derhalve 87%

³ data afkomstig uit nierbiopsie database

⁴ hematurie zonder proteïnurie 7 van 240 (3,3%); hematurie met proteïnurie 38 van 249 (15,3%)

Niet meegenomen studies (i.v.m. onvoldoende data/detail): Mohr DN et al. JAMA 1986; 256: 224-9.

Evidence tabel voorkomen van verschillende vormen van primaire kleine vaten vasculitis in series/registraties nierbiopten bij volwassenen met voor zover mogelijk vermelding van klinische indicatie voor het verrichten van een nierbiopsie

Auteur (jaartal)	Land	Periode		Aantal biopten	Vasculitis	Henoch-Schönlein	Cryoglobulinemie
Tiebosch (1987)	Nederland (Limburg)	1978-1985		189	10 (5,2%)	n.v.	1 (0,6%)
			Nefrotisch syndroom	45	1 (2,2%)	n.v.	0 (0%)
			Geïsoleerde proteïnurie	23	0 (0%)	n.v.	0 (0%)

Auteur (jaartal)	Land	Periode		Aantal biopten	Vasculitis	Henoch-Schönlein	Cryoglobulinemie
			Hematurie en proteïnurie ¹	94	0 (0%)	n.v.	1 (1,1%)
			Acuut en chronisch nierfalen	27	9 (33,3%)	n.v.	0 (0%)
Schena (1997)	Italië	1987-1993		13835 ²	464 (3,4%) ²	279 (2,0%) ²	292 (2,1%) ²
			Nefrotisch syndroom	3110	n.v. (<2%)	n.v. (<2%)	75 (2,4%)
			Hematurie en proteïnurie ¹	3533	84 (2,4%)	106 (3,0%)	n.v. (<2%)
			Sedimentsafwijkingen en gestoorde functie	622	39 (6,3%)	30 (4,8%)	21 (3,4%)
			Acuut nierfalen	1059	213 (20,1%)	28 (2,7%)	n.v. (<2%)
Heaf (1999)	Denemarken	1985-1997		2325	286 (12,3%)	n.v.	n.v.
Haas (2000)	USA	1991-1998		4264	n.v.	n.v.	n.v.
			Acuut nierfalen en > 60 jaar	259	81 (31,2%)	9 (3,5%) ³	n.v.
Rychlik (2004)	Tsjechië	1994-2000		3294	154 (4,6%)	57 (1,7%)	10 (0,3%)
Rivera (2004)	Spanje	1994-2001		8439			
			Nefrotisch syndroom	2744	32 (1,1%)	n.v.	14 (0,5%)
			Asymptomatische urine afwijkingen ¹	1744	57 (3,2%)	n.v.	6 (0,3%)
			Acuut nierfalen	1136	321 (28,3%)	n.v.	10 (0,9%)
			Chronisch nierfalen	335	28 (8,3%)	n.v.	n.v.
Van Paassen (2004)	Nederland (Limburg)	1987-2003		1348	130 (9,6%)	21 (1,6%)	11 (0,8%)
			Geïsoleerde erythrocyturie	210	6 (2,8%)	0 (0%)	1 (0,5%)
			Geïsoleerde proteïnurie ⁴	101	0 (0%)	0 (0%)	0 (0%)
			Nefrotisch syndroom	352	9 (2,6%)	9 (2,6%)	4 (1,1%)
			Hematurie en proteïnurie (kreat <120 µmol/l)	249	26 (10,4%)	8 (3,2%)	4 (1,6%)
			Hematurie en proteïnurie (kreat 120-300 µmol/l)	60	11 (18,3%)	2 (3,3%)	0 (0%)
			Nierfalen (>300 µmol/l)	238	78 (32,8%)	2 (0,8%)	2 (0,8%)
Covic (2006)	Roemenië	1995-2004		635	33 (5,1%)	n.v.	n.v.

¹ betreft microscopische of macroscopische hematurie en/of proteïnurie zonder nierfunctiestoornissen of tekenen van nefrotisch syndroom

² onderscheid tussen kinderen en volwassenen niet te maken in het artikel

³ inclusief IgA nefropathie, onderscheid met henoch-schönleinpurpurawordt in het artikel niet gemaakt

⁴ proteïnurie < 3,0 g/24h

Studies niet geïncludeerd voor het genereren van data over frequenties van primaire kleine vaten vasculitis in series van nierbiopten: Gesualdo L et al. Kidney Int 2004; 66: 890-4.

Evidence tabel oog en orbita wegenergranulomatose

Auteur	Jaartal	Studiedesign	Chapel Hill	Type vasc.	Prim. vraagstelling	Gouden standaard	Studieomvang	Leeftijd ptn	Resultaten
Pakrou	2006	Review	n.v.t.	WG	Beschrijving sympt, ocular involvement: 50-60% cases, 87% during pts lifetime, 8-16% presenting feature	Biopsie: Classic triad 50% + orbital cases, lab tests recommended : ANCA (IF and/or ELISA), CT-scan, MRI, ICG angiography	1276 abstracts	?	Tarsal-conjunctiva dis.: 4-16%, Episcleritis: ?, Necrotizing scleritis: 50% ocular WG, (Sclero-) keratitis: ?, Uveïtis: ?, Retinal disease: ?, Nasolacrimal disease: 10% (52% orbital and adnexal WG), Orbital and adnexal disease: ?, Optic nerve involvement: ? (rare), Ophthalmoplegia: ?
Woo	2001	Retro-spectief	n.v.t.	Orbitale en adnexale WG	Beschrijving symptomen	Vragenlijst	29		Sympt: orbita massa, epiphora, orbita pijn, diplopie. Proptosis: 69%, ductus nasolacrimalis obstructie: 52%, oogbewegingsbeperking: 52%, liderythem en oedeem: 31%, botdestructie: 21%, visusdaling 17%, nasolacri-male fistel 7%. C-ANCA+ 52% patiënten (90% syst. ziekte, 32% limited WG), p-ANCA + 10% ptn
Wolff-Kormann	1990	Retro-spectief	n.v.t.	WG	Beschrijving symptomen		8		Conjunctivitis, episcleritis, scleritis, corneosclerale ulceratie, uveïtis, ocular proptosis, 1x limited Wegener 6 jr later generaliseerd
Harper	2001	Retro-spectief	n.v.t.	WG	Relatie oog en systeem-ziekte bij WG		47	18-90	40,4% man, 59,6% vrouw, 57,4% eerst systeem dan oog, 6,3% eerst oog dan systeem, 6,3% oog en systeem, 30% alleen oog
Haynes	1977	Retro-spectief	n.v.t.	WG	Relatie oog en systeem-ziekte bij WG				
Fechner	2002	Retro-spectief	n.v.t.	WG	Def. klin. en path. karakteristieken subgroep ptn met betrokkenheid orbita	Biopsie	15	gem 54	12 alleen orbit, 3 ptn ook sinuspathologie. Presenting signs: lidswelling: 6, loss of vision: 4, diplopie: 3, eye pain: 3, proptosis: 2

Auteur	Jaartal	Studiedesign	Chapel Hill	Type vasc.	Prim. vraagstelling	Gouden standaard	Studie-omvang	Leeftijd ptn	Resultaten
Stavrou	1993	Retro-spectief	n.v.t.	WG	Vershil limited en classic	Criteria ACR, biopsie	N=15 limited, 13 ANCA+ N=16 classic, 16 ANCA+	Limited 45 gem Classic 64 gem	Limited en classic zelfde oogheekundige manifestaties: Orbital (2L, 2C): pijn, proptosis, verminderde motiliteit, eyelid edema, visusverlies, involvement ductus nasolacrimalis (5L, 2C), episcleritis (3L, 5C), scleritis (1L, 3C), dry eyes (8L, 9C), CRVO (2C), CRAO (1C), peripheral corneal pannus 88,5% neussymptomen bij pres.
Duncker	1982	Retro-spectief	n.v.t.	WG	Beschrijving sympt		26		Granulomateuze sinusitis gecombineerd met orbita ductus nasolacrimalis obstructie, proptosis, oogspieren, n. opticus, vasculitis conjunctivitis/episcleritis/scleritis/uveitis/granulomateuze vasculitis retinae/n.opticus. 50% ptn oogsymptomen
Kornblutt	1980	Retro-spectief	n.v.t.	WG	Beschrijving sympt hoofd en nek WG	Biopsie	N=47	15-75 gem 42,2	55% ptn met neussymptomen had oog verschijnselen: conjunctivitis, episcleritis, cornea ulceratie, proptosis, scleromalacie, CRAO
Newman	1995	Retro-spectief	n.v.t.	WG	Beschrijving	Biopsie	N=4	?	1x nIII, nIV palsy, 1x nIII palsy, 1xnlv+nVI palsy, 1x horizontal gaze deviation, ANCA eerst -, 1x later +
Provenzale	1996	Retro-spectief	n.v.t.	WG	Beschrijving	Criteria ACR	N=14	53 gem	CT: 9, MRI: 3, CT+MRI: 2, 16 orbitae (2 ptn bilateraal), 11 orbitae orbita+sinusziekte+boterosie, 5 orbitae al-leen orbitaal. Hypointens signaal op T2 suggereert WG
Mc Donald	1983	Retro-spectief	n.v.t.	WG	Beschrijving	Biopsie	N=108, 24 oog of orbita	?	24 ptn: 14 orbitale massa, 8 corneosclerale aandoening, 1 retinale arteritis, 1 obstructie ductus nasolacrimalis
Akpek	1999	Retro-spectief	n.v.t.	Epi-scleritis	Episcleritis en syst. ziekte		N=100	18-76	69% vrouwen, 32% bilateraal, nodulair 16%, 36% systeemziekte, 1%: WG, 1% Cogan
Akpek	2004	Retro-spectief	n.v.t.	Scleritis	Beschrijving		N=243		7% inf. (VZV 4,5%), 37% reum. ziekte (RA 15,2%), 4,1% ANCA + (4 cANCA, 1 pANCA), meerderheid bekend met syst.ziekte
Takanashi	2001	Retro-spectief	n.v.t.	Churg-Strauss	Met oogheekundige afwijkingen		N=2 + 21 review		2 groepen: orbitale pseudotumor (chronic onset, conjunctival involvement, pos. orbital imaging, neg. ANCA, neg. nIV, nVI palsy, good visual prog. en ischaemische vasc (sudden onset, neg. conjunctival involvement, neg. orbital imaging, pos. ANCA), occasional nIV, nVI

Auteur	Jaartal	Studiedesign	Chapel Hill	Type vasc.	Prim. vraagstelling	Gouden standaard	Studieomvang	Leeftijd ptn	Resultaten
									involvement, poor visual prognosis

n.v.t. = niet van toepassing; WG = Wegenergranulomatose

Evidence tabel overzicht diverse oogheelkundige ontstekingen als uitingsvorm van vasculitis

	Roodheid	Pijn/gevoel	Visus daling	Overige symptomen	Spleetlamp	Applicatie fenylefrine 2,5% oogdruppels
Conjunctivitis	+, oppervlakkig	irritatie branderig, jeuk	-	afscheiding waterig, sereus, muceus, purulent	oppervlakkige hyperemie	vernauwen oppervlakkige vaten
Episcleritis	+, lokaal of diffuus oppervlakkig	dof, vervelend irriterend corpus alienum	-	jongere leeftijd, acuut, epifora	episcleraal oedeem geel met roodvrij licht, diepe episclerale plexus niet aangedaan	oppervlakkige vaten vernauwen, verbleken laesie
Scleritis anterior Niet necrotiserend (diffuus, nodulair)	+, nodulair of diffuus	++, gevoelig oog	+	fotofobie, tranen, trabeculitis (hoge oogdruk, episclerale druk verhoogd), keratitis, uveïtis	episcleraal oedeem zelden geel met roodvrij licht, diepe episclerale plexus aangedaan	oppervlakkige vaten vernauwen, sclerale vaten wijd
Scleritis posterior (diffuus, nodulair, necrose)	- of in combinatie met scl. ant. rood	+ soms -	+	granulomen, sereuze ablatio, papiloedeem, cotton wool spots	soms begeleidende uveïtis of scleritis ant. echografie	-
Scleromalacia perforans	-	-	+(astigmatisme)	sclerale verdunning	avasculair, dun, staphyloom	--
PUK	+	corpus alienum gevoel, soms pijn, soms vrij pijnloos	+	vaak in combinatie met necrotiserende scleritis, limbitis	maanvormige cornea verdunning aan de limbus met epitheeldefect en stroma infiltratie aan de limbus	ciliaire roodheid blijft
Uveïtis anterior	++, ciliair	++	+	fotofobie, epifora, miosis	descemet-stippen, cellen in vok, iris hyperemie	ciliaire roodheid blijft
Uveïtis posterior	-	-	+	cellen in cv, retina/choroïdea afw.		-
Retinale vasculitis	-	-	+	vaatscheden, aankleuring/lekkage op fluoresceïne angiografie, cystoïd macula oedeem		-
Dacryoadenitis	roodheid traanklierregio bij s-vormige ptosis	+	-	purulentie, tranen		n.v.t.

	Roodheid	Pijn/gevoel	Visus daling	Overige symptomen	Spleetlamp	Applicatie fenylefrine 2,5% oogdruppels
Dacryocystitis/stenose	zwellung, roodheid traanzak	+	-	purulentie, tranen		n.v.t.
Orbitis/orbita granuloom	+	+	soms	epifora, hyperemie, proptosis, diplopie, oogzenuw		n.v.t.

Evidence tabel symptomatologie cerebrale vasculitis

Auteur en jaartal	Diagnose o.b.v.*	Aantal patiënten:	Diffuse symptomatologie						Focale symptomatologie				Beloop	
			Delier	Encefalopathie	Hoofdpijn	Epilepsie	Coma	Papilloedeem	Atasie	Hemi-beeld	Ruggenmergsyndroom	Hersen-zenuwuitval	Subacuut begin	Progressief
Cravioto 1959	PA	8			8	4	6						8	8
Moore 1989	PA	5		3	4	1			2	4	2		3	5
Lie 1992	PA	15	3	1	12	1	3		3	9	2	1	4	10
Singh 2003	PA	4		1	2	1		1		3	1	3	4	4
Volcy 2004	PA	5			4	3	2		1	4		1	?	5
Cupps 1983	Ang	4		1	2	1			1	2	1	1	3	4
Crane 1991	Ang	11		1	8	3			1	6		1	2	10
Calabrese 1988	Ang	8	3	1	6		1	1	2	5	1		1	8
Abu-Shakra 1994	Ang	13		3	9	3	2			3		2	2	?
Woolfenden 1998	Ang	10		3	3					9			0	5
Totaal		83	**7	17	70	20	17	2	12	54	8	11	42	88
	PA	41	7	12	73	24	27	2	15	49	12	12	83	94
	Ang	42	7	21	67	17	7	2	10	60	5	10	20	82

* Diagnose op basis van: PA is biopt of obductie; Ang is angiografie zonder weefseldiagnose

** Vetgedrukt: percentages

Evidence-tabel symptomatologie patiëntenseries versus reviews

	Totaal patiënten series			Reviews:*		
	PA/Ang	PA	Ang	Calabrese 1988	Younger 1988	Hankey 1991
Diagnose o.b.v:	PA/Ang	PA	Ang	PA	PA	PA
Aantal patiënten:	83	41	42	40	78	71
<i>Diffuse symptomatologie</i>						
Delier	7	7	7	0	0	0
Encefalopathie	17	12	21	30	58	70
Hoofdpijn	70	73	67	58	54	59
Epilepsie	20	24	17	10	12	30
Coma	17	27	7	8	0	32
Papiloedeem	2	2	2	0	0	14
<i>Focale symptomatologie</i>						
Afasie	12	15	10	13	5	35
Hemiparese	54	49	60	33	15	44
Ruggenmergsyndroom	8	12	5	10	9	21
Hersenzenuwuitval	11	12	10	15	9	25
Beloop						
Subacuuut begin	42	83	20	45		
Progressief	88	94	82			

* Reviews beschrijven vooral eerder gepubliceerde single case reports

Vetgedrukt: percentages

Evidence tabel CZS vasculitis

Auteur	Jaartal	Studiedesign ¹	Type vasculitis ²	Primaire vraagstelling ³	Gouden standaard ⁴	Studie-omvang	Leeftijd patiënten
Cravioto	1959	RS	PACNS	Beschrijving sympt	obductie	N=8	18 - 64
Moore	1989	RS	"	Voorstel diagnostische criteria	Biopt	N=5	35-68
Lie	1992	RS	"	Beschrijving kliniek en pathologie	Biopt (8), obductie (7)	N=15	28-79
Singh	2003	RS	"	MRI bevindingen	Biopt	N=4	18-34
Volcy	2004	RS	"	Beschrijving sympt	Biopt	N=5	16-35
Cupps	1983	RS	"	Effect Cyclofosfamide	Ang(3), Biopt(1)	N=4	21-54
Crane	1991	RS	"	Beschrijving kliniek en follow-up	Ang	N=11	23-38
Calabrese	1987	RS	"	Voorstel diagnostische criteria	Ang(5), Biopt(3)	N=8	10-74
Abu-Shakra	1994	RS	"	Follow-up beloop	Ang	N=13	26-53
Woolfenden	1998	RS	"	Follow-up angio-defined PACNS	Ang	N=10	33-71
Calabrese	1987	RCR	"	Voorstel diagnostische criteria	Ang(20), biopt(8), obductie(25)	N=40	3-73
Younger	1988	RCR	"	Review	Biopt of obductie	N=78	?
Hankey	1991	RCR	"	Review	Biopt of obductie	N=71	?

¹ RS = retrospectieve series; RCR = review case reports

² PACNS: primary angiitis of the central nervous system

³ klinisch beeld, histopathologisch beeld, waarde diagnostiek, effect therapie, anders

⁴ Ang = angiografie

Evidence tabel diagnostiek cerebrale vasculitis

Auteur	Jaartal	Studiedesign ¹	Type vasculitis	OnderzochteTests**	Gouden standaard***	Aantal ptn	Leeftijd ptn	Niveau bewijs
Felber	2000	RS	CNS	MRA	?	5		D
Call	1988	RS	RCSV	Ang MRI CSF	Ang	4	19-47	C
Abu-Shakr	1994	RS	CNS	CSF MRI	Ang	16	26-53	C
Haji-Ali	2002	RS	BACNS	CSF MRI	Ang	16	10-66	B
Stone	1994	RS	CNS	CSF MRI	Ang	20	7-72	B
Crane	1991	RS	CNS	MRI CSF	Ang	11	23-38	C

Auteur	Jaartal	Studiedesign*	Type vasculitis	OnderzochteTests**				Gouden standaard***	Aantal ptn	Leeftijd ptn	Niveau bewijs
				MRI	CSF						
Woolfenden	1998	RS	CNS	MRI	CSF			Ang	10	33-71	B
Cloft	1999	RS	CNS	MRI				Ang	9	17-80	C
Greenan	1992	RS	CNS	MRI				Ang	7	3-44	C
Imbesi	1999	CR	TIA	MRI				Ang	1	39	C
Pomper	1999	RS	CNS	MRI				Ang	14	14-74	C
Wassermann	2001	RS	CNS	MRI				Ang	39	35-65	C
Campi	2001	RS	CNS	MRI				Ang/Biopt	6	18-50	C
Demaerel	2004	RS	CNS	MRA				Ang	14		C
Hellmann	1992	RS	(BA)CNS					Ang	16		C
Calabrese	1992	RCR	CNS					Ang	25		C
Calabrese	1992	RCR	CNS	Ang	CSF			Biopt	83		C
Volcy	2004	RS	CNS	Ang	MRI	CSF		Biopt	5	16-36	B
Berlit	2003	RCR	CNS	Ang	MRA			Biopt	13		D
Kadkhodayan	2004	RS	CNS	Ang				Biopt	38	29-88	B
Vollmer	1993	RCR	CNS	Ang				Biopt	40	3-78	C
Alrawi	1999	RS	CNS	Bng	Ang	CSF		Biopt	61		B
Singh	2003	RS	CNS	MRI				Biopt	4	20-34	B
Duna	1995	RS	CNS	Ang	Biopt	CSF	MRI	Klin	30		B
MacLaren	2005	RS	CNS	Ang	MRI	CSF		Klin	12	16-55	C
Chu	1998	RS	CNS	Biopt	MRI	Ang	CSF	Ther	12		C
Alreshaid	2004	RS	CNS	Biopt				Ther	25		C
Nylen	2002	RS	CNS	CSF				Ther	32	15-85	C
Harris	1994	RS	CNS	MRI	Ang			Klin	11	28-78	C

* Studie design: RS=retrospectieve serie; RCR=review case reports; CR=case reports.

** Testen: Ang=angiografie; CSF=liquor cerebrospinalis; MRA=MR angiografie.

*** Gouden standaard: Ang=angiografie zonder weefseldiagnose; Klin=klinisch door expert; Ther=reactie op immuunsuppressieve therapie

Evidence tabel symptomatologie vasculitis polyneuropathie

Auteur	Jaartal	Studiedesign	Chapel Hill	Type vasculitis	Primaire vraagstelling	Gouden standaard	Leeftijd ptn	Niveau bewijs
Kararizou	2004	Retrosp. serie	n.v.t.	NSVN	beschrijving symptomen	biopsie	23-77	C
Seo	2004	Retrosp. serie	n.v.t.	NSVN	beschrijving symptomen	biopsie	36-85	C
Kissel	1985	Retrosp. serie	n.v.t.	NSVN	beschrijving symptomen	biopsie	21-76	C
Collins	2003	Retrosp. serie	n.v.t.	NSVN	review	biopsie	21-88	C

NSVN: nonsystemic vasculitic neuropathy (geïsoleerde vasculitis van het PZS); biopsie: zenuwbiopsie

Evidence tabel HSP-pediatrie

Auteur	Jaartal	Studiedesign	Chapel Hill	Type vasc. ¹	Primaire vraagstelling ²	Gouden standaard	Aantal ptn	Leeftijd ptn	Resultaten	Niveau bewijs
Trapani	2005	Retro-spectief Single center	ACR (Michel and co-workers)	HSP	Epidemiologische, klin. en lab data, behandeling en outcome kind. met HSP	Criteria	150	Mean 6,1 jaar ± 2,7 jaar	Sympt debut: purpura 100%, artralgie/artritis 74%, abdominaal 51% (invaginatie 0,6%, oedeem 53%, scrotaal oedeem 13%), nieren 54% (ernstig 7%, acute nierinsuff. 2%), hoge BSE (57%), IgA verhoogd (37%), proteïnurie (42%). < 2 jaar: alleen huid en gewrichtsklachten	
Nussinovitch	1998	Retro-spectief	nee	HSP	Anatomische distributie en het patroon van de huidverschijnselen bij kinderen met HSP	Klin diagnose niet-thrombocytopenische palp. purp.	155	Mean 6,8 ± 2,3 jaar	Symptomen debut: 77,4% huidverschijnselen, 10,3% artralgie, 12,2 % buikpijn, 30% nierbetrokkenheid, 60% gastrointestinale symptomen, 4,5% oedemen (oedeem gelaat alleen bij kinderen < 1 jaar). Locatie: 90,3% OE, 14,8% rash armen, 10,3% rash romp, 6,4% rash gelaat	C
Shin	2005	Retro-spectief	Michel (1992)	HSP	Voorspellende factoren voor het ontwikkelen van nefritis bij HSP	Clinical criteria	206	7,2 ± 2,8 jr bij debut	Oudere leeftijd, persisterende purpura, ernstige buikpijn en relapse zijn voorspellers voor nefritis	B/C
Balmetti	1996	Retro-spectief	?	HSP	Risico glomerulonefritis		172		GN hogere gemiddelde leeftijd en langer aanhoudende niet-renale verschijnselen	C
Kaku	1998	?	nee	HSP	Multivariate analyse prognostische factoren voor nierfunctie	Kliniek	194		Persisterende purpura, ernstige buikklachten en verlaagd F XIII geven een verhoogd risico voor renale betrokkenheid	
Gardner-Medwin	2002	Pro-spectief	ACR	Alle vasc. kinderlft	Incidentie niet-infectieuze vasc bij kind, relatie met etnische achtergrond en lft	Gemodificeerde ACR criteria	586	< 17 jaar bij debut	HSP 20,4 per 10 ⁵	
Murali	2002	Pro-spectief	CHCC en ACR	HSP	Classificatie van patiënten verdenking HSP volgens ACR/CHCC	Palpabele purpura	74 ptn in India	30,4 % < 20 jaar	Diagnose HSP volgens ACR 64,8%, volgens CHCC 31%. Slechts 12 voldeden aan beide sets criteria	
Lin	1998	Retro-spectief		HSP	Verschillen in symptomatologie van HSP bij volwassenen		84 kind, 38 volw	(China)	Bij kinderen meer buikpijn en minder betrokkenheid van de nieren	

Auteur	Jaar-tal	Studie-design	Chapel Hill	Type vasc. ¹	Primaire vraagstelling ²	Gouden standaard	Aantal ptn	Leeftijd ptn	Resultaten	Niveau bewijs
					en kinderen					

HSP: Henoch Schönlein purpura, Gemodificeerde HSP criteria, volgens Michel: OE: onderste extremiteiten, 1) Palpabele purpura, 2) Buikpijn, 3) GI bloeding, 4) Hematurie, 5) Leeftijd < 20 jr, 6) Geen voorafgaand medicatiegebruik; diagnose HSP ≥ 3 criteria.

Evidence tabel neurologie-pediatrie

Auteur	Jaar-tal	Studie-design	Chapel Hill	Type vasc. ¹	Primaire vraagstelling ²	Secundaire vraagstelling ²	Gouden standaard	Studie-omvang	Leeftijd patiënten	Resultaten	Niveau bewijs
Aviv	2006	Retrospectief single center	Calabrese criteria	cPACNS	MRI en MRA afwijkingen bij kinderen met cPACNS	Correlatie tussen MRI en MRA afwijkingen	Cerebrale angiografie	45	0,7-16,5 jaar (mean 7,3 jaar)	93% multifocale, unilaterale parenchym-afw. 56% in laterale lenticulostriatale stroomgebied. geen infratentoriale lesies in afw. supratentoriale afw. 28,6% normale initiële MRA, maar wel MRI afwijkingen	B
Benseler	2006	Retrospectief single center	Calabrese criteria	cPACNS	Karakteristieke symptomen bij debuut, behandeling en neurologische outcome bij cPACNS	Identificatie hoog-risico patiënten op grond van symptomatologie bij debuut.	Cerebrale angiografie	62 (20 progressieve cPACNS, 42 nonprogressieve PACNS)	Mediaan 7,2 jaar	2 subgroepen: progr. (32%) en niet-progr. (68%) ziekte. Predictors progr. beloop cPACNS: neurocognitieve dysfunctie bij diagnose, multifocale parenchymale lesies op MRI, bilaterale of distale vaatstenose bij CA. Grote vaten vasculitis: goede correlatie MRA en CA. Echter bij distale afwijkingen MRA minder sensitief.	B

1 cPACNS = primary angiitis of the central nervous system of childhood

2 MR = magnetic resonance imaging, MRA MR angiography, CA = conventional angiography

Evidence tabel longen-pediatrie

Auteur	Jaar-tal	Studie-design	Chapel Hill	Type vasc. ¹	Primaire vraagstelling ²	Gouden standaard	Studieomvang	Leeftijd patiënten	Resultaten	Niveau bewijs
Connolly	1996	retrospectief	?	Pulmonaire vasc.	CT scan patronen passend bij vroege of subtiele pulmonaire vasc. bij kinderen	Biopsen verschillende locaties	107 HR-CT scans, verch. indicaties, 54 conventionele CT-scans verdenking vasc.	5-16 jaar	centrilobular, perivascular verdichtingen geassocieerd met actieve vasculitis	C
Fullmer	2005	retro-	ja	Pulmo-	Vergelijking tussen	longbiopsie	Biopsen 23 patiënten	1 5/12 tot	Lage luchtwegklachten, afw. op	C

		spec-tief		naire capillai-ritis	kinderen met PC en IPH		met DAH, daarvan n=8 pulmonaire capillairitis	12 jaar	X-thorax en anemie bij kinderen kunnen wijzen op PC. Geen klinische symptomen, die differentiëren tussen PC en IPH.	
--	--	-----------	--	----------------------	------------------------	--	---	---------	---	--

pulmonaire capillairitis (PC). idiopathische pulmonaire hemosiderrose (IPH)

Evidence-tabel M.Wegener-pediatrie

Auteur	Jaar-tal	Studie-design	Chapel Hill	Type vasc. ¹	Primaire vraagstelling ²	Gouden standaard	Studie-omvang	Leeftijd patiënten	Resultaten	Niveau bewijs
Rottem	1993	Pro-spectief observatio-neel	nee	M. Wegener	Verskil in kliniek, ziekte-belooop, behandeling, morbiditeit en mortaliteit tussen kinderen en volw. met M. Wegener	biopt	N= 23 kinderen (in vgl met 135 volw)	< 19 jaar (mean 15,4 jaar, range 9,3-19,4 jaar)	Initiële symptomen: koorts 22%, gew. verlies 13%, BLW: 87%, SGS: 48% (vs 10% bij volw), longen 22%, nieren 9%, ogen 13%, CZS 4%, huid 9%, musculo-skeletaal 30%, 2x zo vaak nasale deformiteit	B
Steg-mayr	2000	Retro-spectief	neen	M. Wegener	Beschrijving klin. sympt bij presentatie kinderen en jong volw. met M. Wegener	Nierbiopt, luchtweg-ontstekingA NCA pos.	N=10	11-30 jaar	Moeheid 100%, Sinusitis 80%, Longinfiltraat 80%, Renal 100%, Huid 40%, Artritis 50%	C
Belostot-sky	2001	Retro-spectief	ACR	M. Wegener	Beschrijving klinische symptomen bij presentatie van kinderen met M. Wegener	ACR	N = 17 (1981-1998)	2 weken /14 jaar (mean (6,3 yr)	Freq. betrokken organen: BLW: 58%, lon-gen 87%, nieren 53% (78% bij kinderen 6-14 jaar), ogen 53%, CZS 12%, huid 53%, cANCA 59%, 41% SGS en 41% nasale deformiteiten	B

BLWI = bovenste luchtwegen, CZS = centraal zenuwstelsel, SGS = subglottische stenose

Evidence-tabel diagnostische waarde ANCA-testen

Auteur	Type studie	Mate van bewijs	AAV patiënten	Ziekte controles	Test	Standaard
Choi 2001	Meta-analyse	B	N=444	N=1076	C-ANCA/PR3 of P-ANCA/MPO	Chapel Hill*** of Biopsie
Hagen 1998*	Multi-center, verg.	B	N=159	N=184	C-ANCA/PR3 of P-ANCA/MPO	Chapel Hill
Csernok 2004	Multi-center, verg.	B	N=60	N=30	Capture PR3-ANCA ELISA	Chapel Hill

Boomsma 2001	Verg.	B	N=30	N=107	Capture MPO-ANCA ELISA	Biopsie
Trimarchi 2001	Verg.	B	N=18	N=21	Elastase-ANCA	Chapel Hill of Biopsie
Cohen Tervaert 1993**	Verg.	B	n.v.t.	n.v.t.	Elastase-ANCA	P-ANCA en atypische ANCA

* Studie van Hagen et al vormt een onderdeel van de meta-analyse van Choi et al, waarbij Choi et al niet alleen nieuwe patiënten, maar ook historische patiënten heeft geïnccludeerd.

** Studie van Cohen Tervaert et al betreft met name een specificiteit-studie gericht op afwezigheid van Elastase-ANCA bij AAV.

*** Chapel Hill classificatie is beschreven door Jennette et al, 1994.

BIJLAGE 7. VOORSTELLEN VOOR WETENSCHAPPELIJK ONDERZOEK

Het ontwikkelen van een richtlijn biedt door de systematische zoekacties inzicht in welke lacunes in kennis over het onderwerp er nog zijn. Dit biedt een goede gelegenheid om aan te geven voor welke deelonderwerpen nader wetenschappelijk onderzoek zou moeten plaatsvinden. Dit vormt een van de ingrediënten voor het bepalen van een onderzoeksagenda voor de komende jaren met betrekking tot vasculitis. In dit hoofdstuk worden vanuit verschillende invalshoeken suggesties voor deze onderzoeksagenda gedaan.

In deze richtlijn worden antwoorden gegeven op vragen betreffende:

- Welke orgaanklachten/symptomen kunnen passen bij een vasculitis van het betreffende orgaan? En hoe vaak?;
- Welke klachten/symptomen buiten dat orgaan kunnen passen bij een vasculitis van het betreffende orgaan? En hoe vaak?;
- Welke orgaanklachten/symptomen kunnen passen bij een systemische vasculitis? En hoe vaak?;
- Welke systemische klachten/symptomen kunnen passen bij een systemische vasculitis? En hoe vaak?;
- Welke diagnostiek is nodig voor het stellen van de orgaanvasculitis?;
- Welke diagnostiek is nodig voor het stellen van de systemische vasculitis?.

Een aantal vragen in deze richtlijn bleken met bestaande literatuur redelijk tot goed te beantwoorden te zijn, maar er waren toch ook relatief veel vragen waarbij de antwoorden op niveau 4 ‘bleven steken’. Dit zijn potentiële onderwerpen voor de onderzoeksagenda voor de komende jaren. Er zijn dan ook nog vrij veel terreinen waar nog onvoldoende kennis van is om definitieve, gestructureerde aanbevelingen te doen. Al deze gebieden komen voor nader onderzoek in aanmerking.

De werkgroep Vasculitis heeft tijdens het ontwikkelen van de richtlijn vastgesteld dat er lacunes in kennis zijn op de hiernavolgende terreinen:

- In hoeverre is het wenselijk dat patiënten met kleinevatenvasculitis begeleid in of in samenwerking met expertisecentra worden begeleid?;
- Wat is de rol van de histologie bij het stellen van de diagnose kleinevatenvasculitis?;
- Moeten patiënten bij wie klinische verdenking bestaat op vasculitis getest worden op ANCA? En andersom: indien er geen klinische verdenking op vasculitis is hoeft er dan ook niet op ANCA te worden getest?;
- Wat is de beste wijze van follow-up bij het vervolgen van patiënten? Moet een gestructureerde anamnese worden afgenomen, alsmede een gestructureerd onderzoek worden verricht? Waaruit bestaat het laboratoriumonderzoek (ANCA, nierfunctie, urinesediment en aantal leukocyten?) en met welke frequentie moet dit plaats vinden?;
- Wat is de betrouwbaarheid van de voorgestelde stroomdiagrammen voor het stellen van de diagnose cerebrale vasculitis of vasculitis polyneuropathie?;
- In welke situaties kan een spierbiopt een zenuwbiopt vervangen?

Andere vragen die buiten de scope van deze richtlijn liggen maar wel van belang zijn voor goede zorg aan patiënten met rond vasculitis:

- Is verwijzing van patiënten met persisterende onverklaarde hematurie die behandeld zijn geweest met cyclofosfamide naar een uroloog noodzakelijk?